



**DERMATOLOJİDE & KOZMETOLOJİDE
GELİŞMELER KONGRESİ 2022**

18-22 MAYIS 2022

CORNELIA DIAMOND GOLF RESORT OTEL, ANTALYA

Trikoskopi

Doç. Dr. Güldehan Atış

Ataşehir Memorial Hastanesi

Trikoskopi

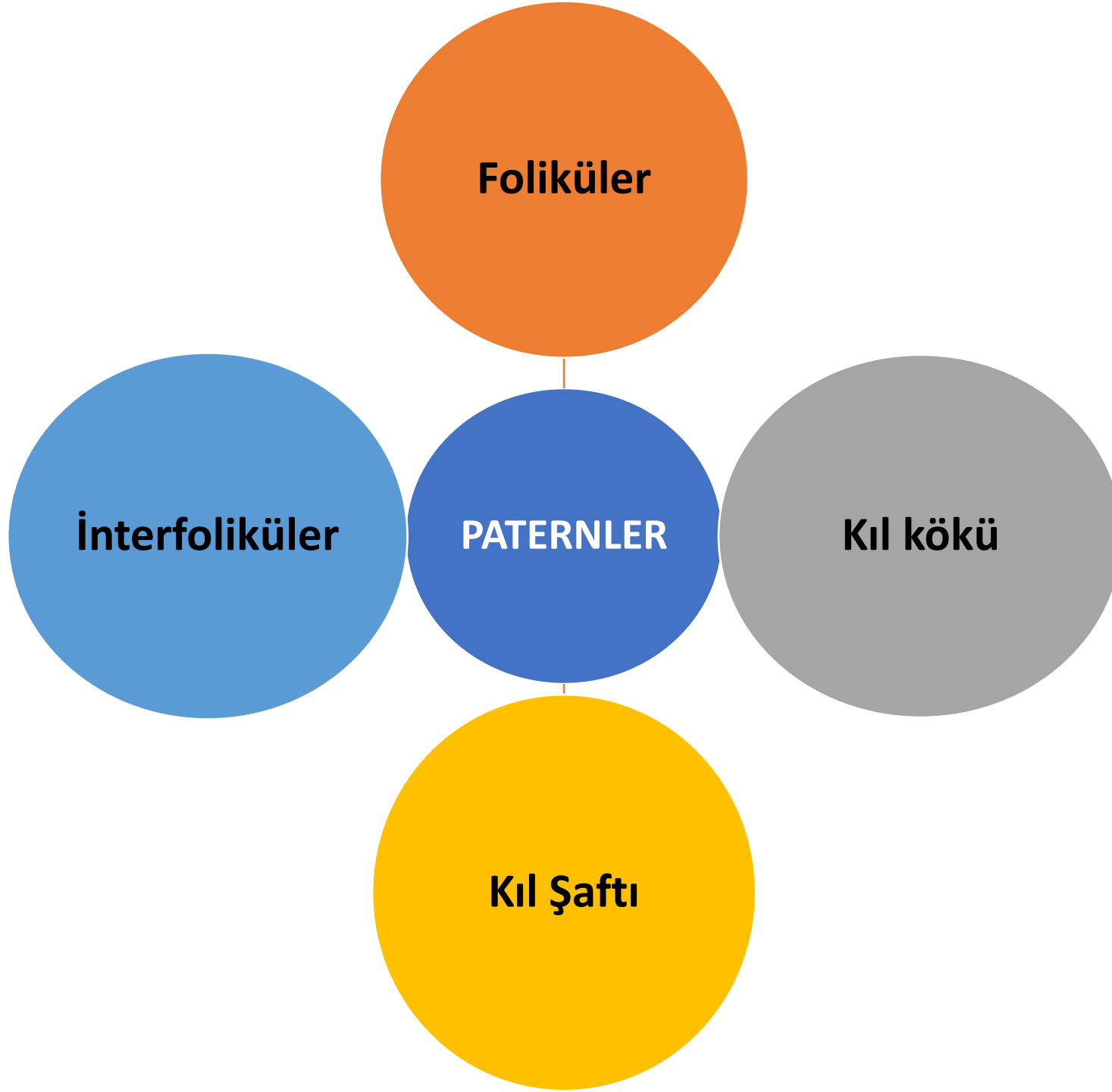
«Saçlı deri dermoskopisi»

- * El dermoskopları x10
- * Dijital dermoskoplar x20-100



Trikoskopi

- Tanı
- Takip
- Hızlı
- Non-invaziv
- ıplak gözle görünemeyen yapıların görünmesine olanak sağlar



Foliküler Paternler

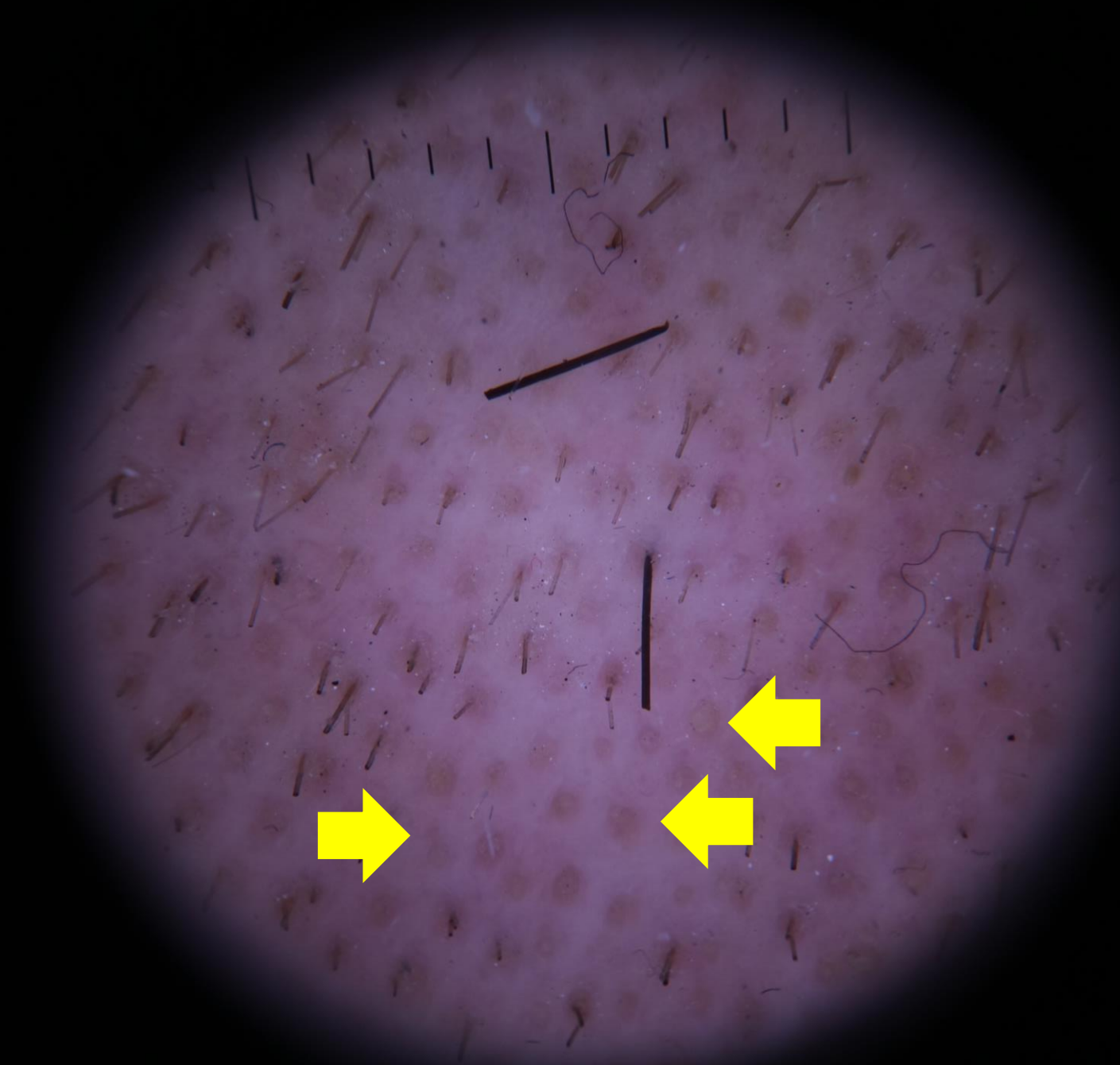
Foliküler Paternler

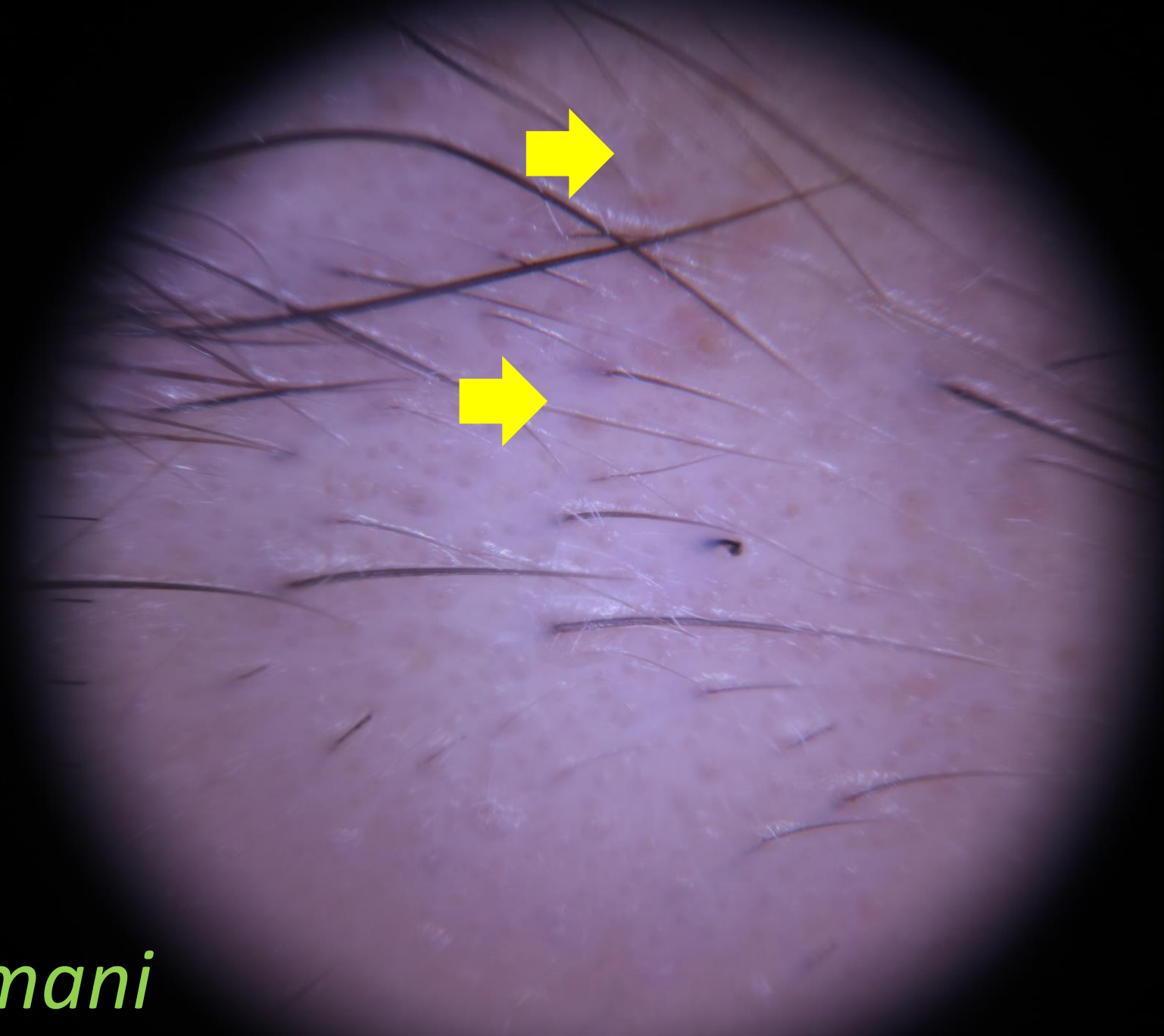
- Sarı noktalar
- Boş foliküller
- Foliküler açıklıkların kaybı
- İğne ucu beyaz noktalar
- Kırmızı noktalar
- Hedef şeklinde düzenlenmiş mavi-gri noktalar
- Keratotik tıkaçlar
- Gri-beyaz peripilar halolar
- Peripilar işaretler

Sarı noktalar

- Yuvarlak, polisiklik
- Sarı
- Boş/Vellüs tüyü/ kırık saç
- Sebum ve dejenere foliküler keratinositlerle dolu dilate infundibular açıklıklar
- Alopesi areata, trikotillomani, şiddetli androgenetik alopesi, kemoterapiye bağlı alopesiler....

*Alopesi
Areata*





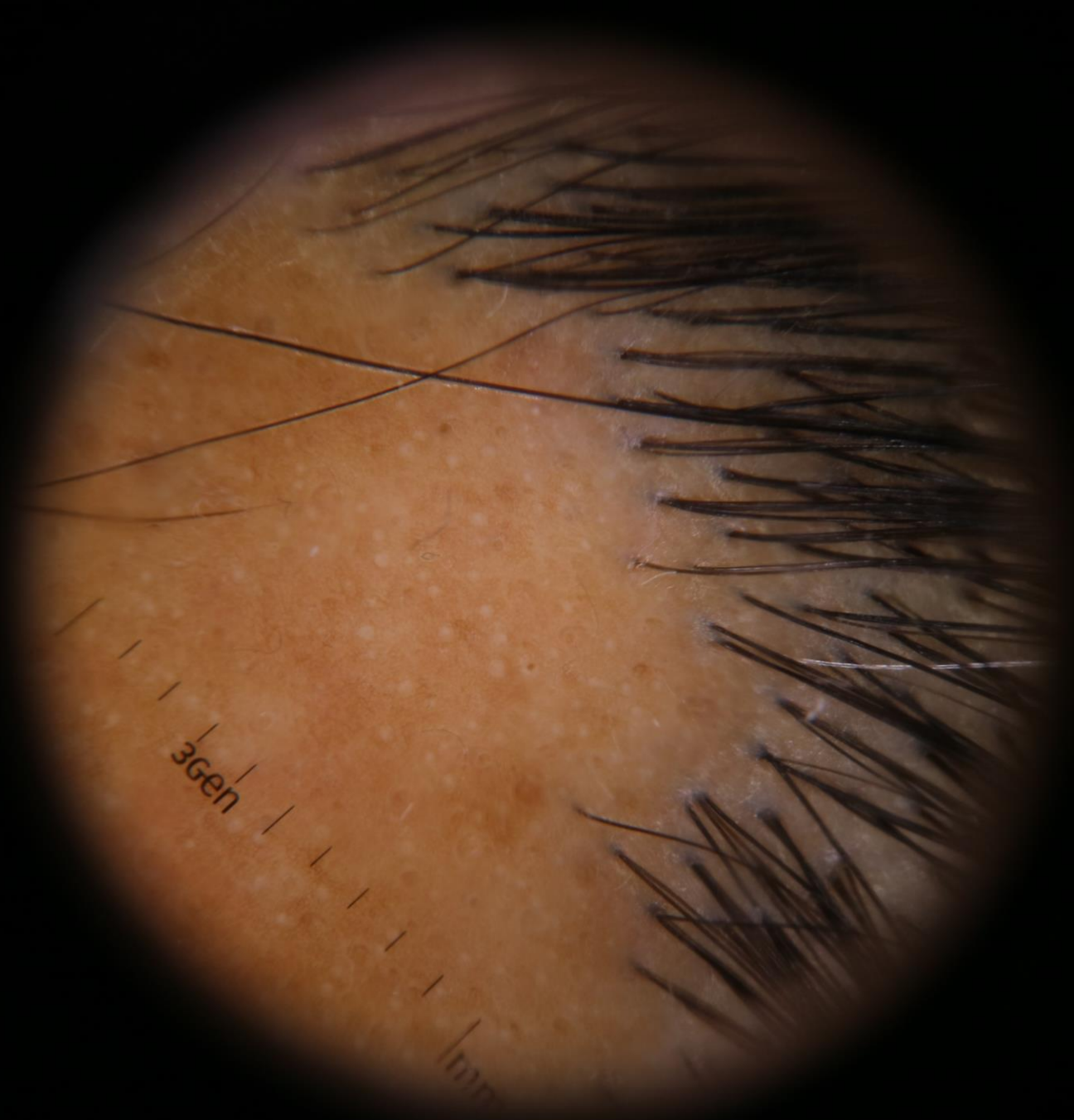
Trichotillomani

©G.ATIŞ

İğne ucu beyaz noktalar

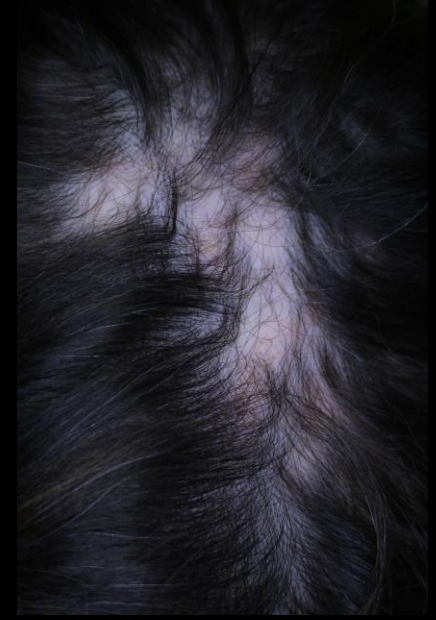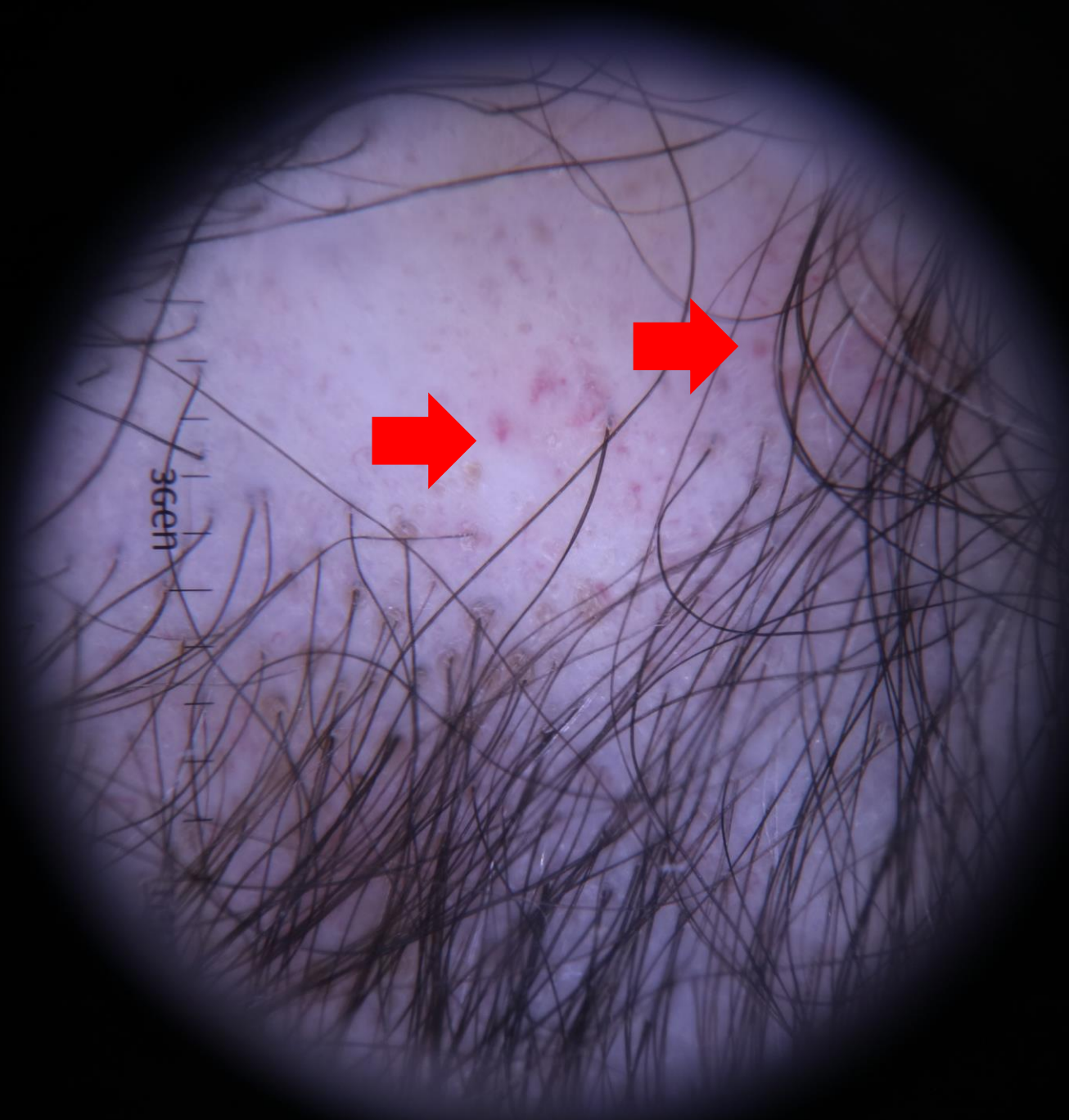- Folikül ve ter bezi açıklıkları
- Normal skalpte ve bir çok saç hastalığında gözlenebilir.
- Alopesi areata, sikatrisyel alopesiler

*Liken
Planopilaris*



Kırmızı Noktalar

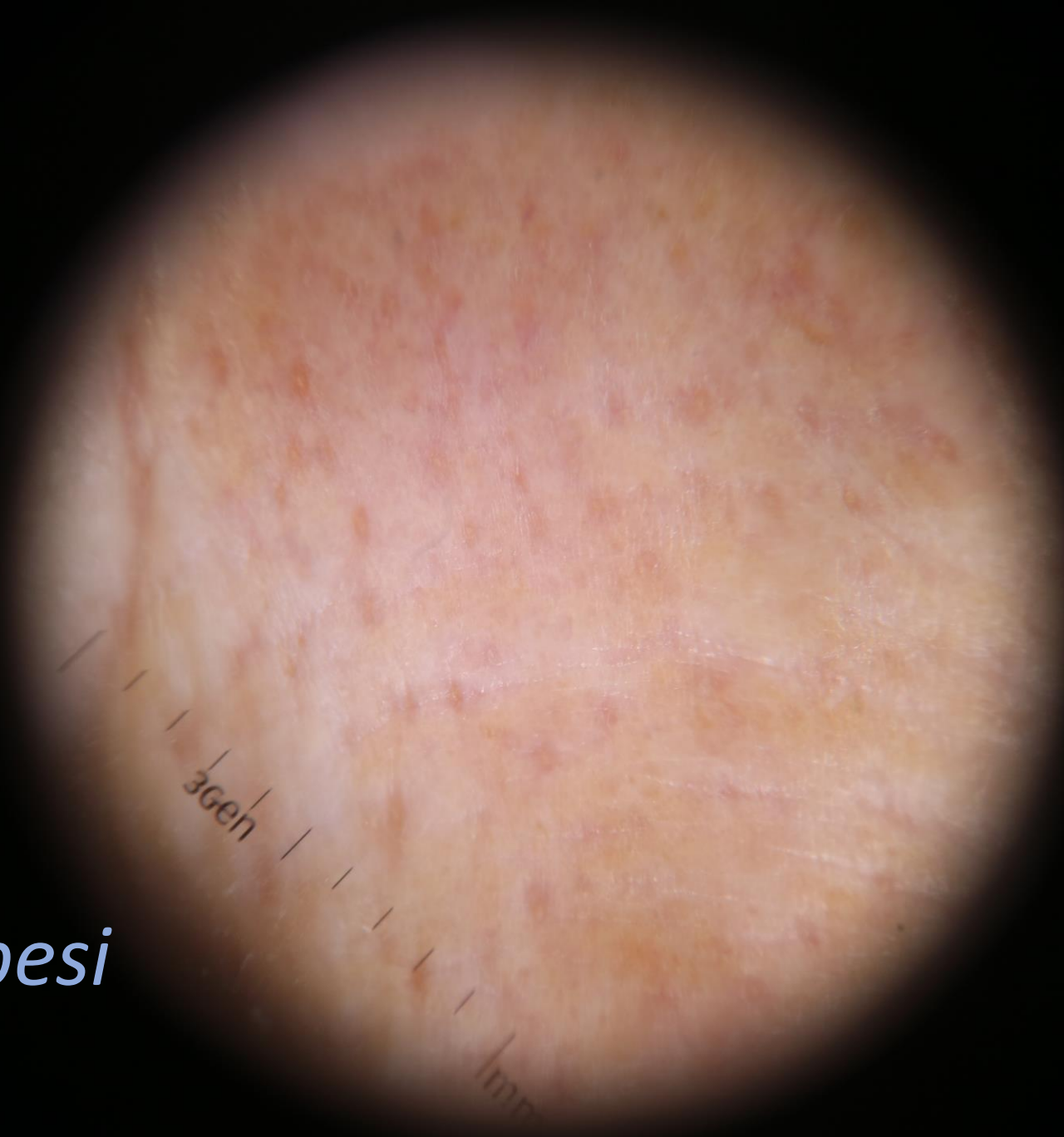- Dilate damarlarla çevrelenmiş, dilate foliküler açıklıklar
- DLE için karakteristik



DLE

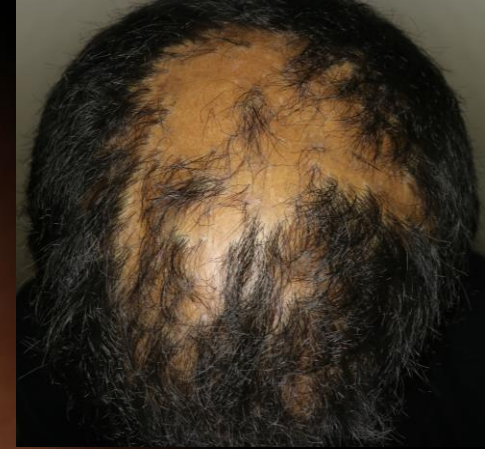©G.ATIŞ

*Fronatal
Fibrozan Alopesi
'Glabella'*



Hedef Őeklinde dizilmiŐ mavi-gri dotlar

- LPP iŐin tipik
- Papiller dermisteki melanositlere ve foliköler ünitelerdeki pigment inkontinansına baĐlı geliŐebilir.



*Liken
Planopilaris*

Keratotik tıkaçlar

- Hiperkeratotik materyalin foliküler ostiumu tıkamasıyla oluşur.
- DLE için tipiktir.
- Dissekan selülitte de görülebilir. (genişlemiş foliküler ostium)

A dermoscopy image showing the skin surface with numerous dark, thin, hair-like structures (trichotillaxia) and several small, circular, white, structureless areas (white structureless areas) scattered across the field. The background skin has a pinkish-red hue.

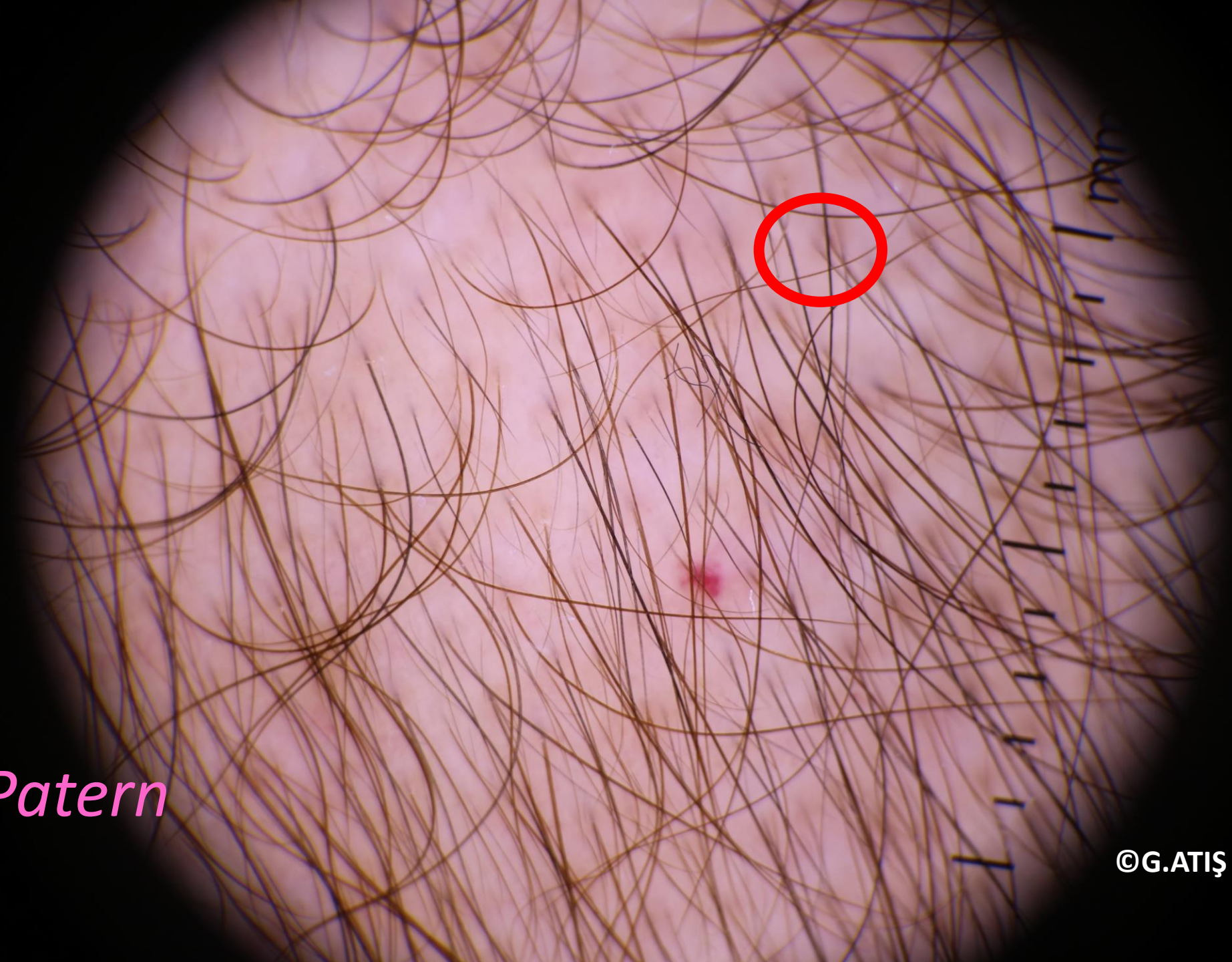*Lichen
Planopilaris*

Peripilar İşaretler

- Androgenetik alopesi (özellikle erken evre)
- Foliküler açıklıkların çevresinde, deprese kahverengi halolar

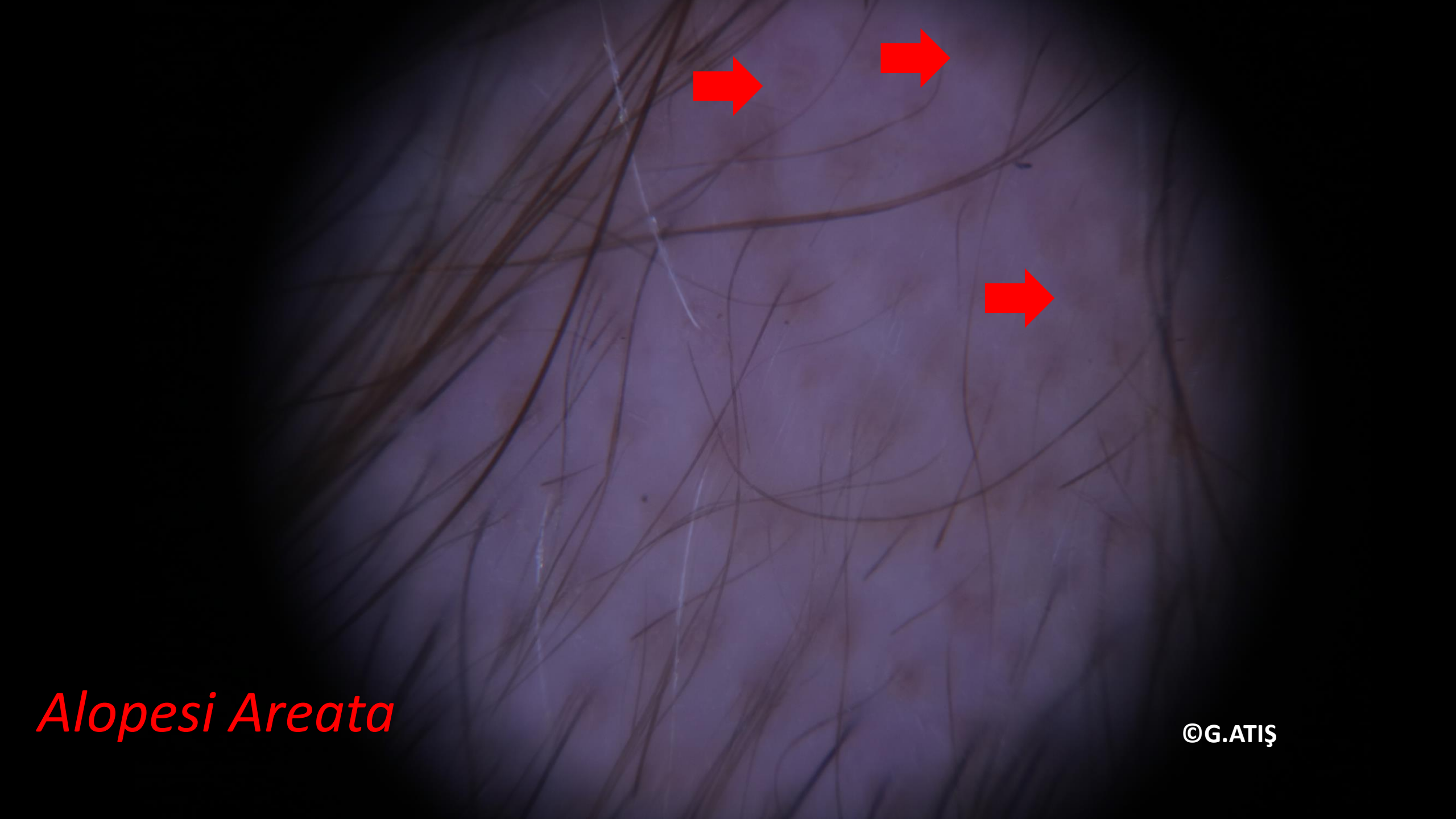*Female Patern
Alopesi*

©G.ATIŞ



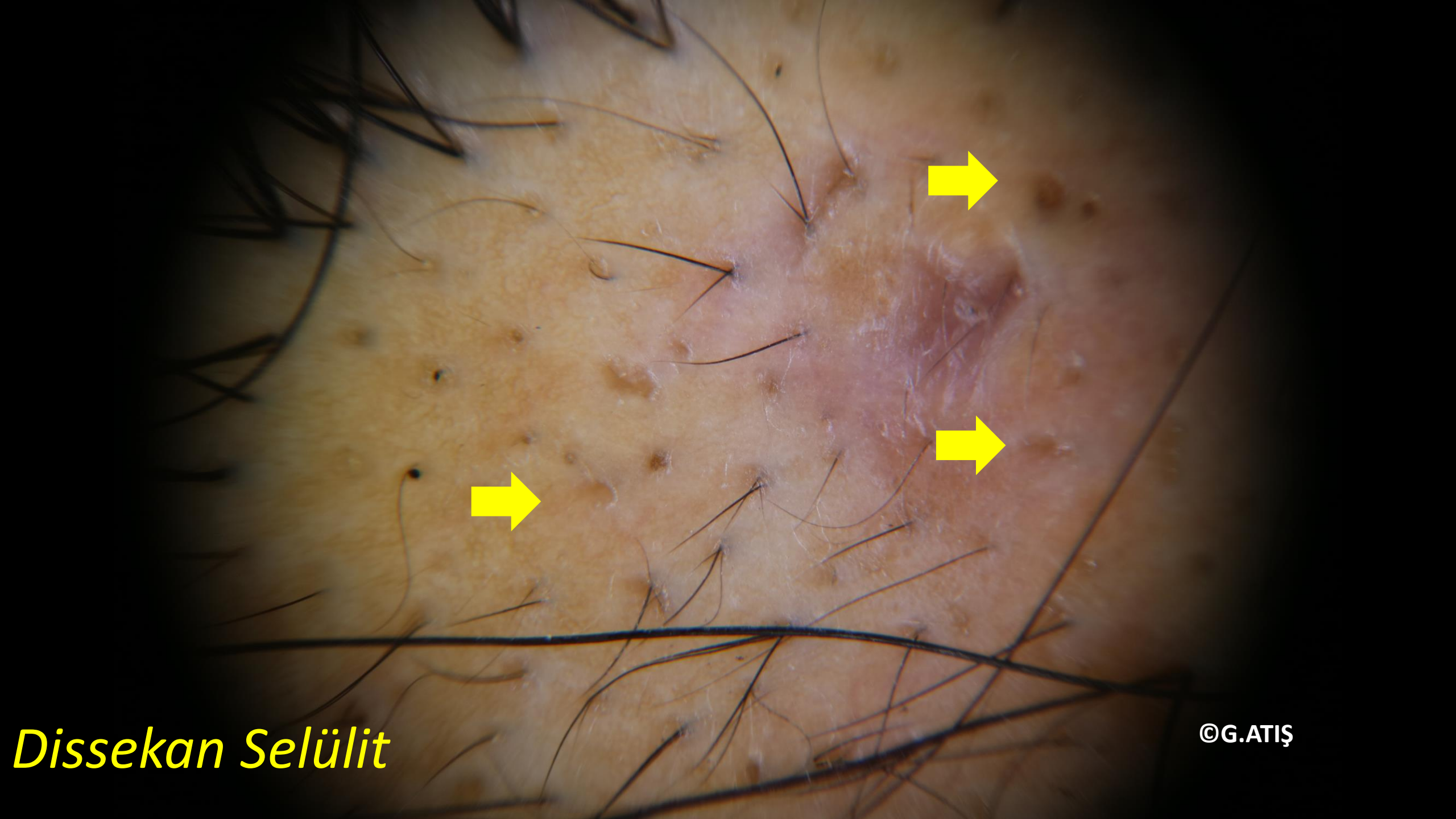
Boş foliküller

- Non-skatrisyel alopesilerde
- Androgenetik alopesi
- Telogen effluvium



Alopesi Areata

©G.ATIŞ



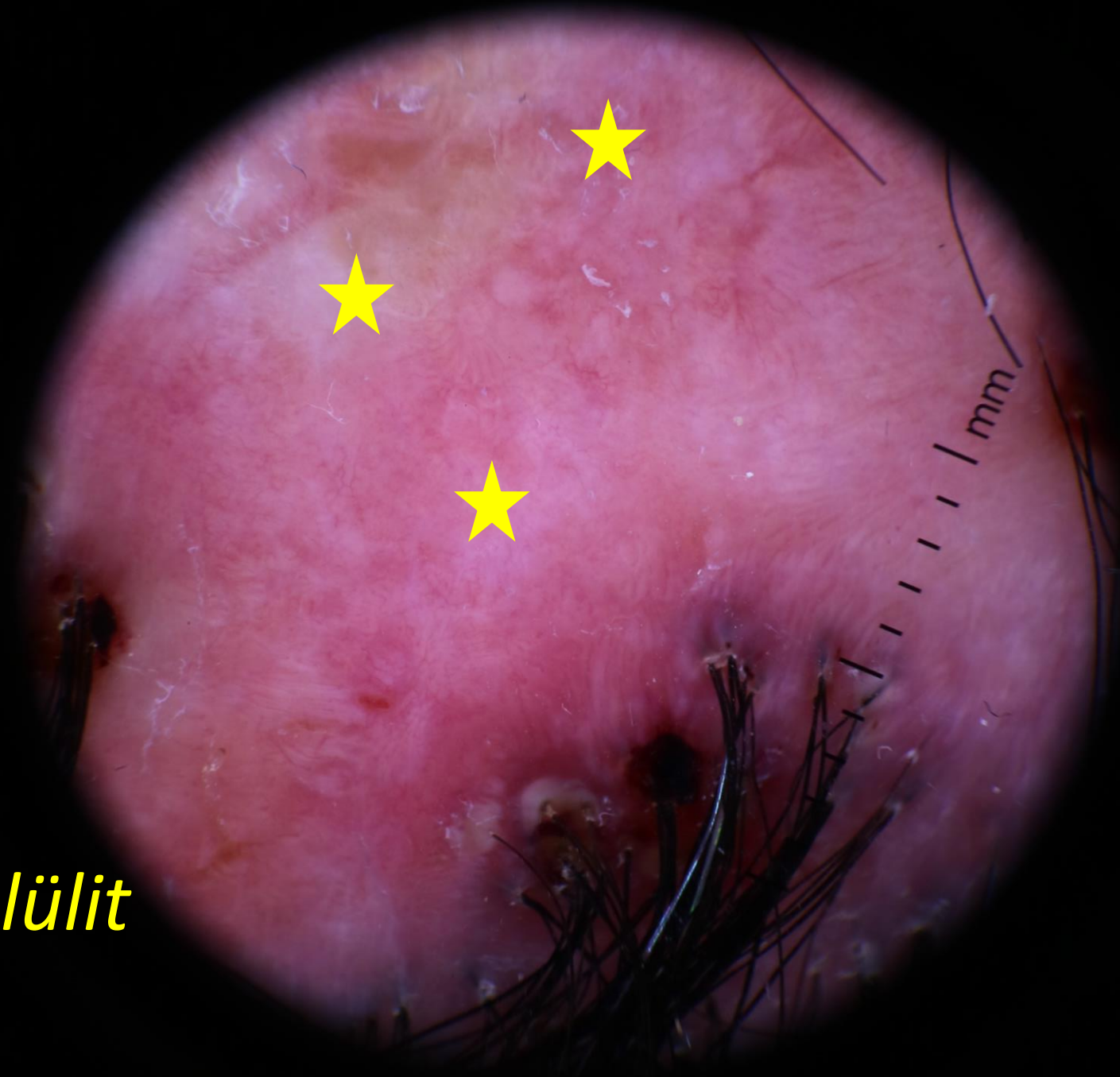
Dissekan Selülit

©G.ATIŞ

Foliküler açıklıkların kaybı

- Sikatrisyel alopesilerin bulgusu

Dissekan Selülit



interfoliküler Paternler

İnterfoliküler Paternler

- Skuam
- Damarlar
- Balpeteđi paterni
- Beyaz yamalar

skuam

İnterfoliküler

Psoriyazis, Seboreik dermatit, t. capitis, folikülitis dekalvans, DLE

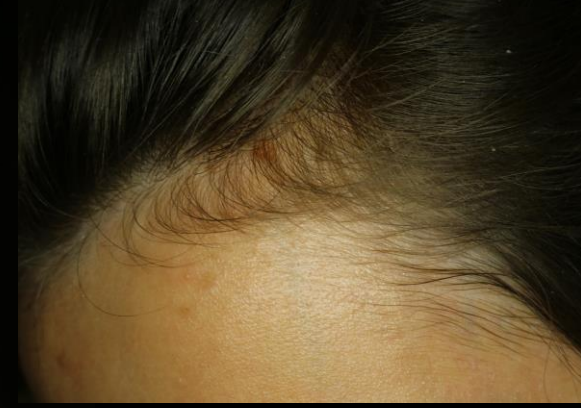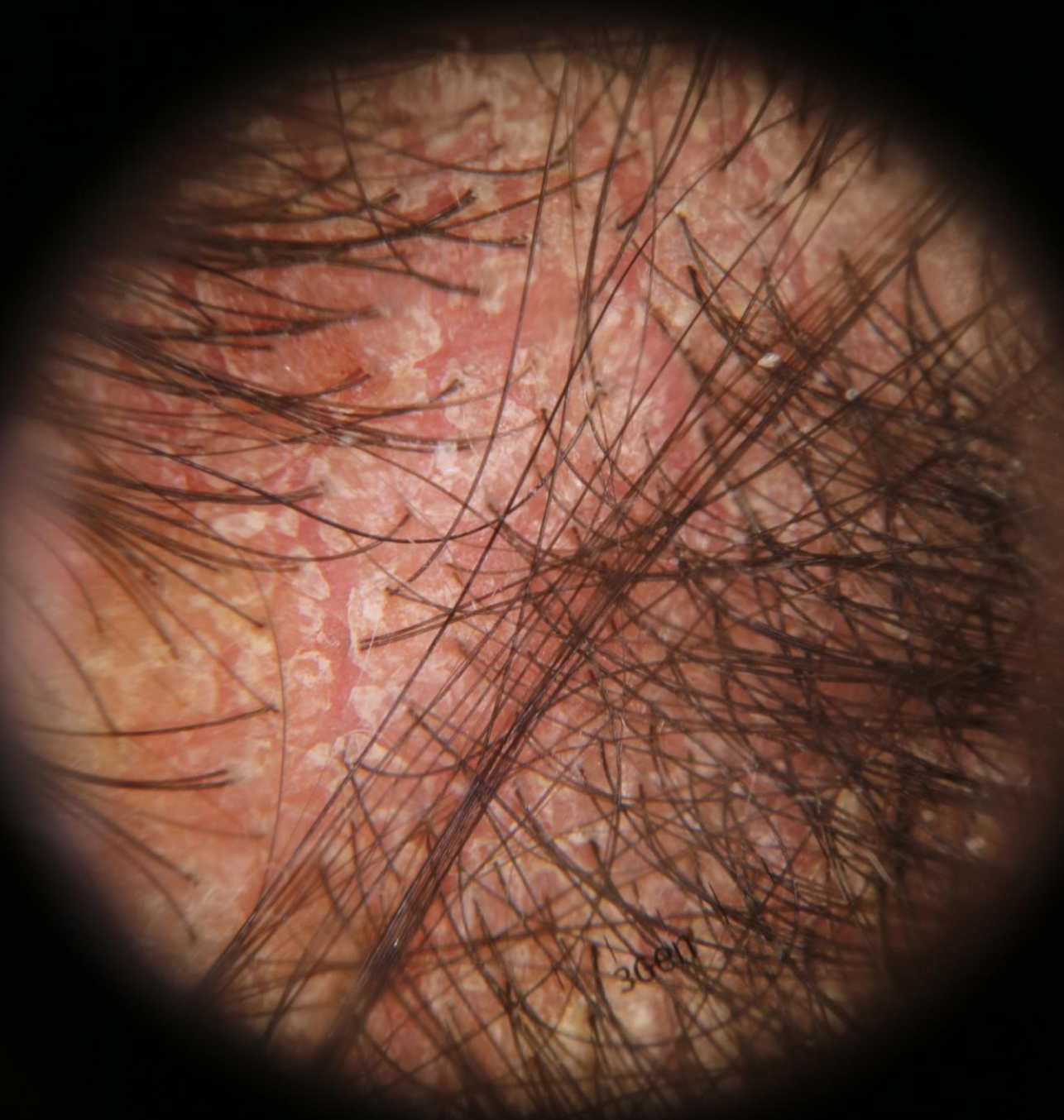
Perifoliküler

LPP; FFA, folikülitis dekalvans, DLE

Peripilar

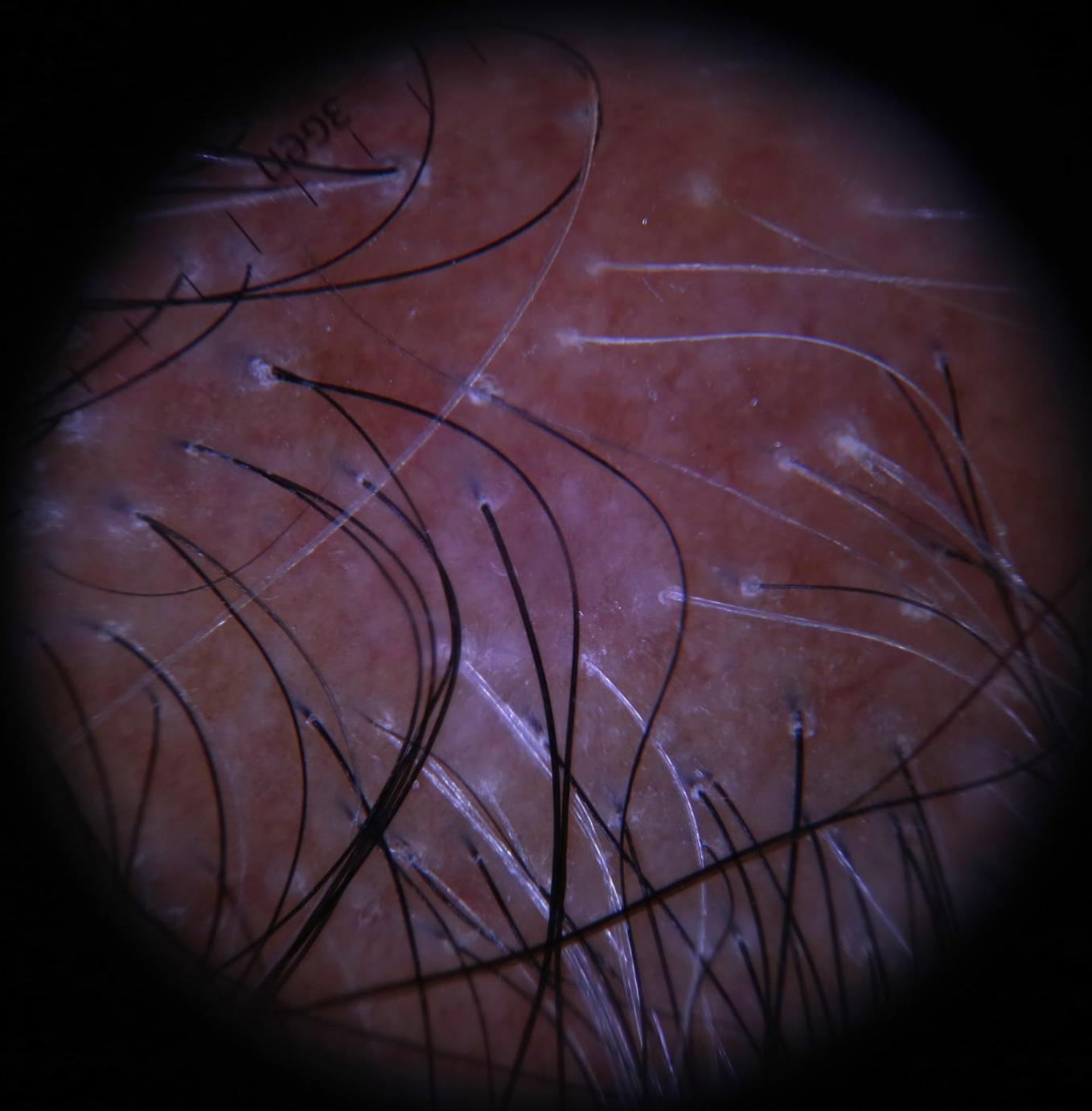
****Hair kast:** *Traksiyonel alopesi, t. Capitis, psoriyazis, folikülitis dekelvans*

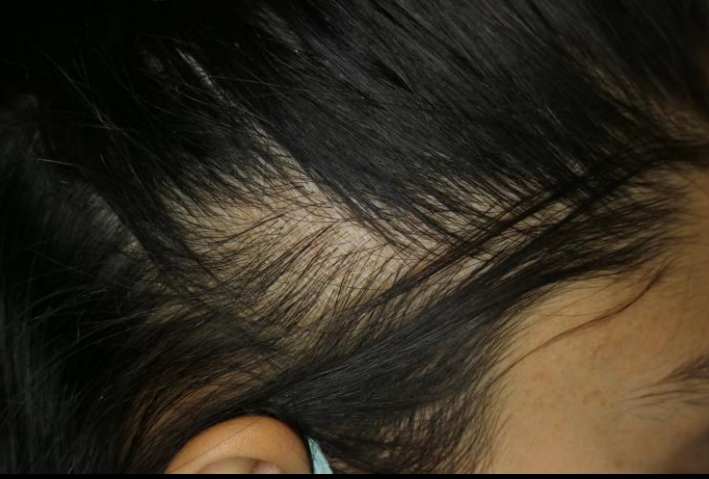*Psoriyazis
vulgaris*



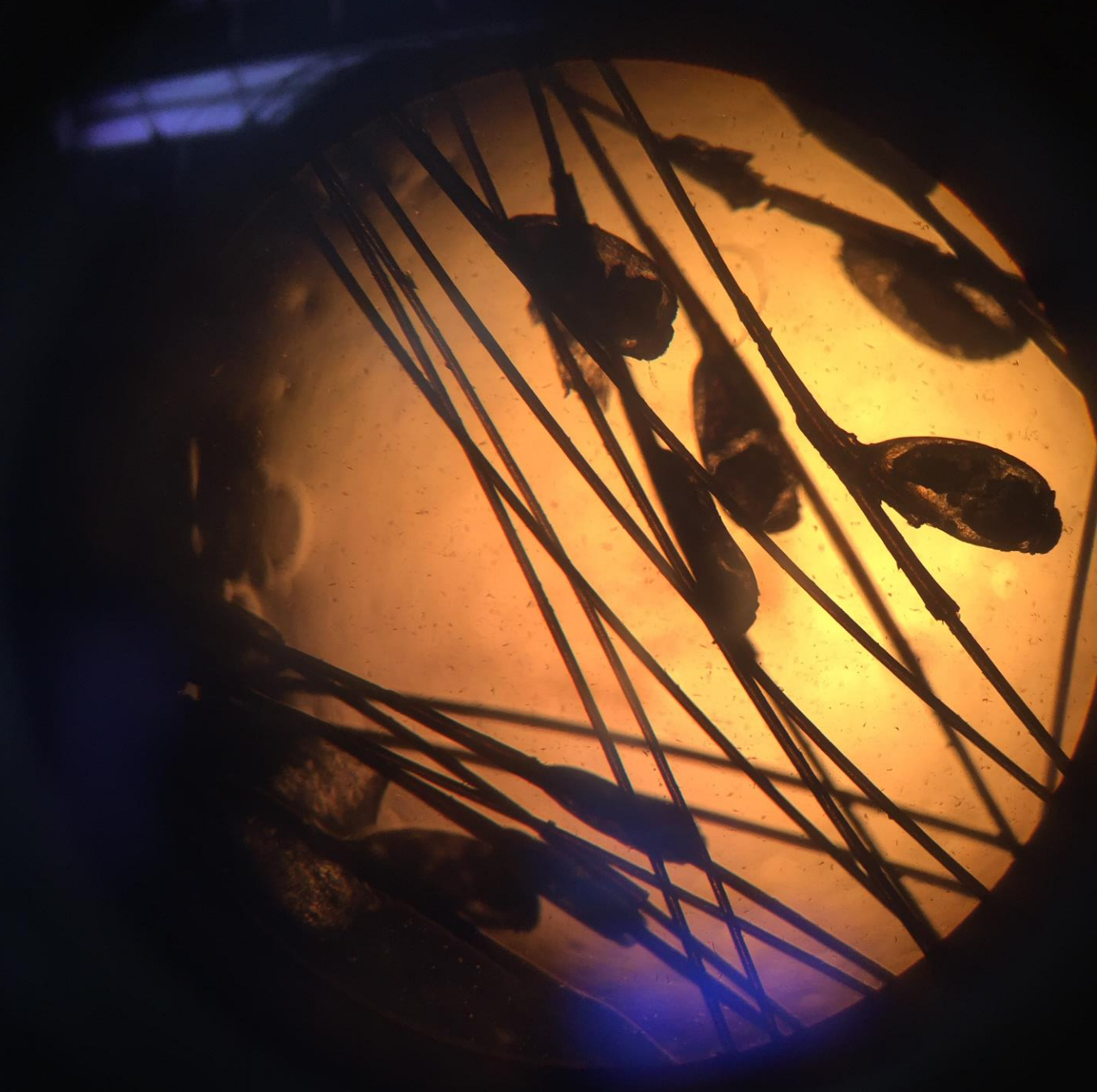
©G.ATIŞ

*Liken
Planopilaris*





Traksiyonel Alopesi

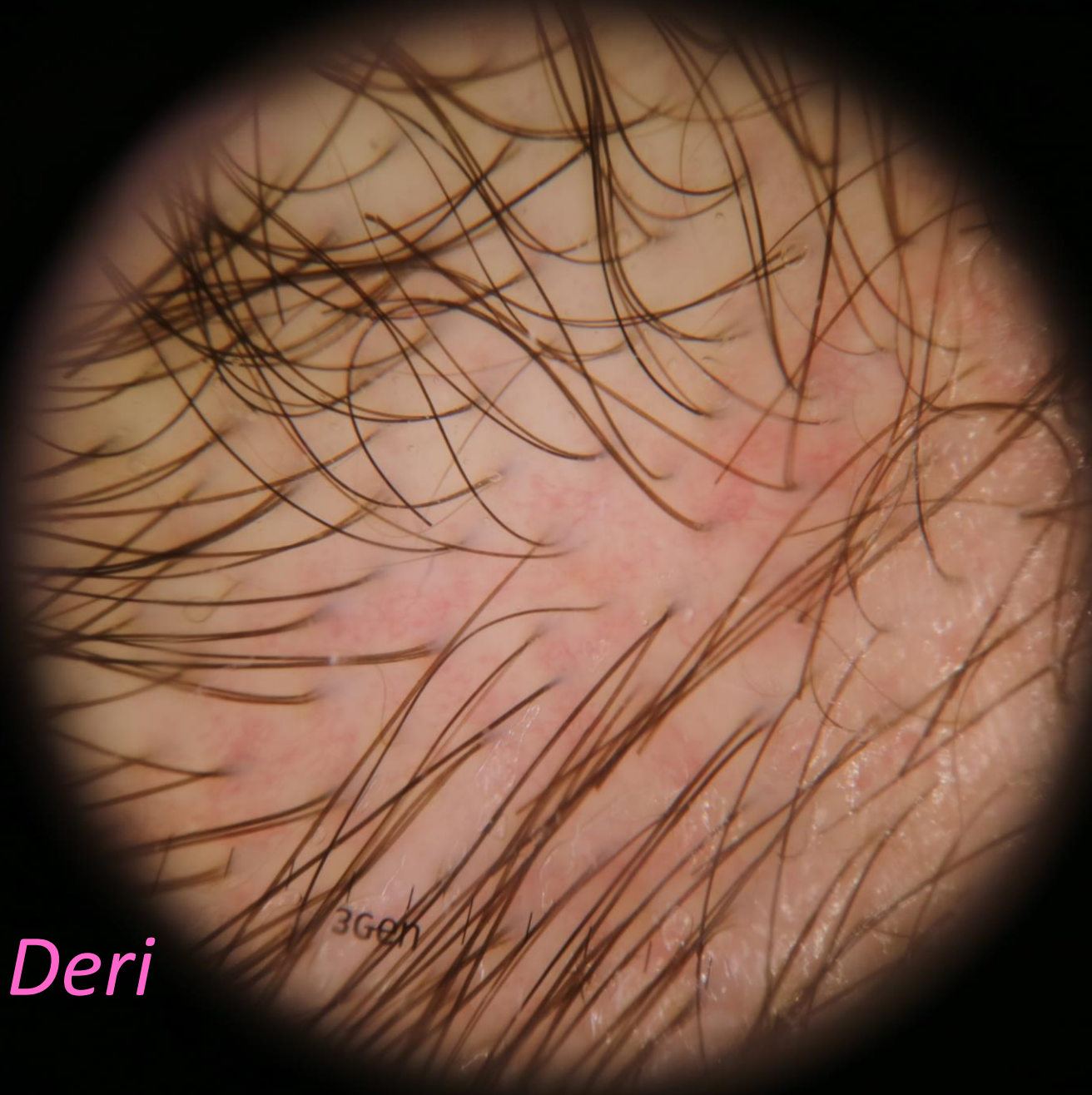


©G.ATIŞ



Damarlar

- **Basit kırmızı kıvrım yapmış damarlar**
- **Dallanan damarlar**
- Belirgin dallanan damarlar
- Bükülmüş kapiller kıvrımlar
- Dev, genişlemiş damarlar



Normal Saçlı Deri

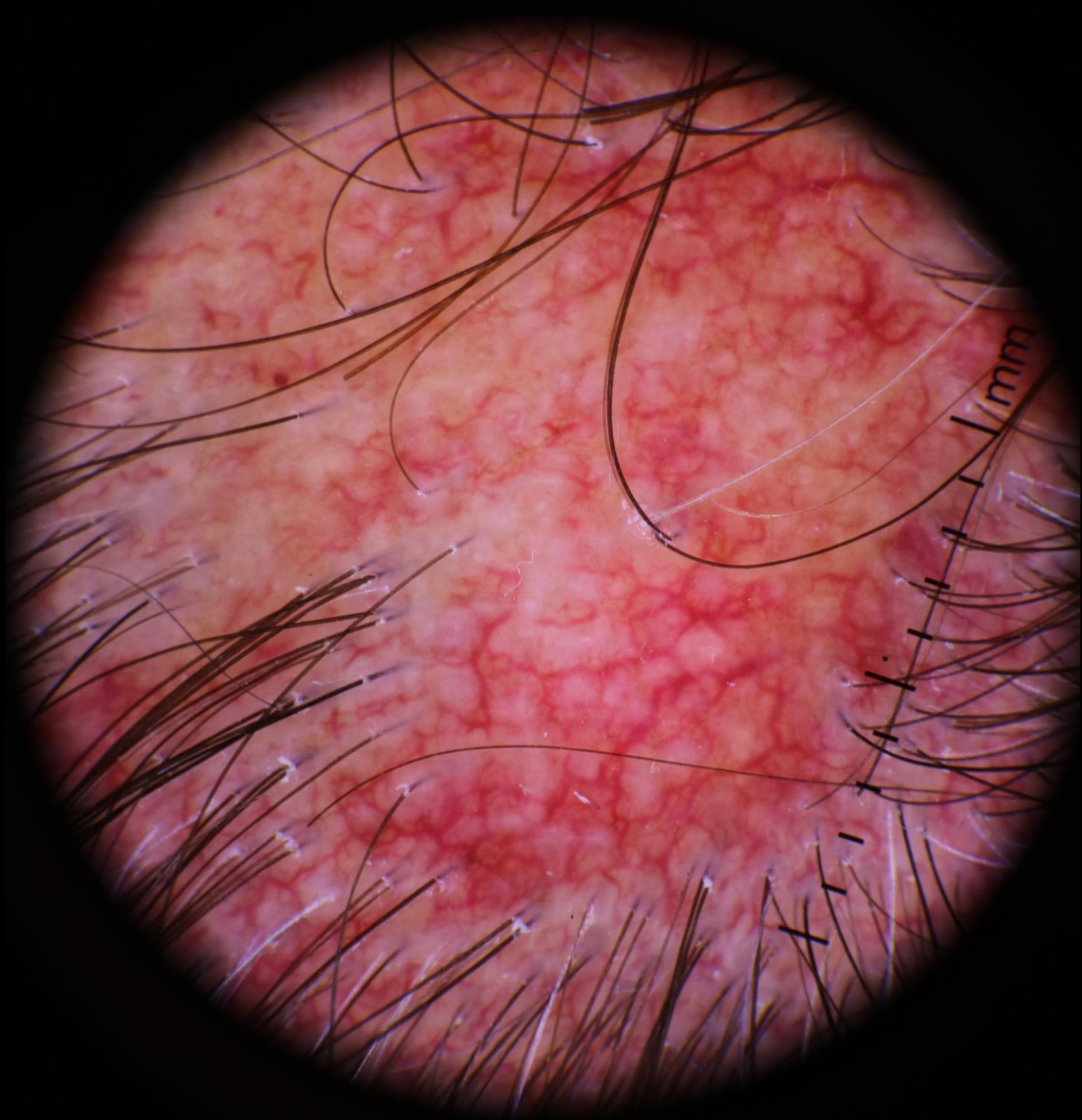
3Gen

©G.ATIŞ



DLE

*Liken
Planopilaris
+
Uzun süreli
topikal KKS
kullanımı*





Bal peteđi paterni

Güneş hasarı almıř ya da siyah skalpte gözlenir.

Hiperkromik alanlar: retelerdeki melanositler

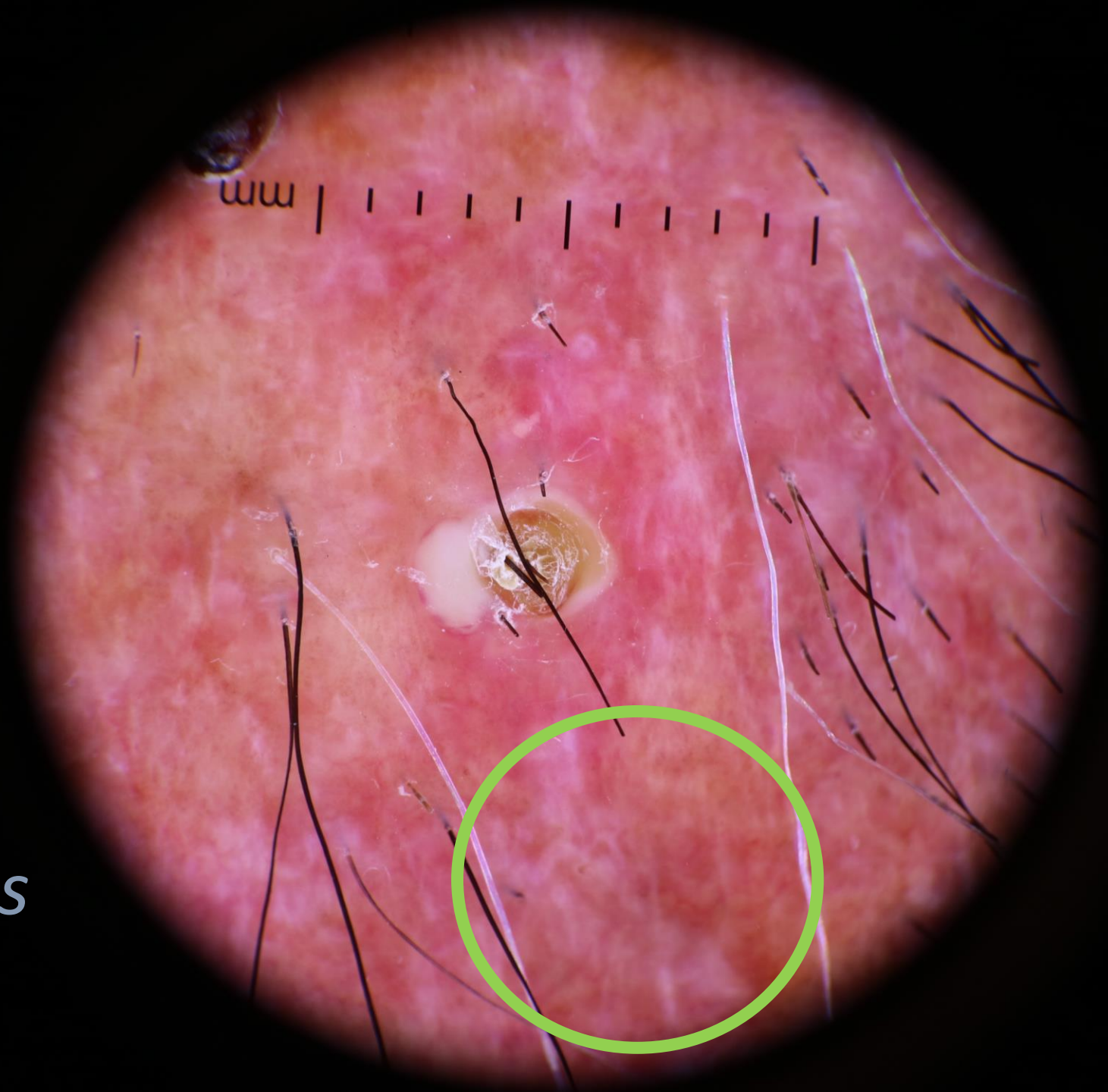
Hipokromik alanlar: epidermiste, suprapapiller alanlardaki melanositler

*Liken
Planopilaris*



Beyaz yamalar

- Koyu renkli deride, sikatrisyel alopeside sık
- Foliküler açıklığın ve saçların izlenmediği alanlarda
- Dermal fibrozis




*Liken
Planopilaris*

Kıl Şaftı

Saç hastalıklarında izlenen kıl shaftı deęişiklikleri

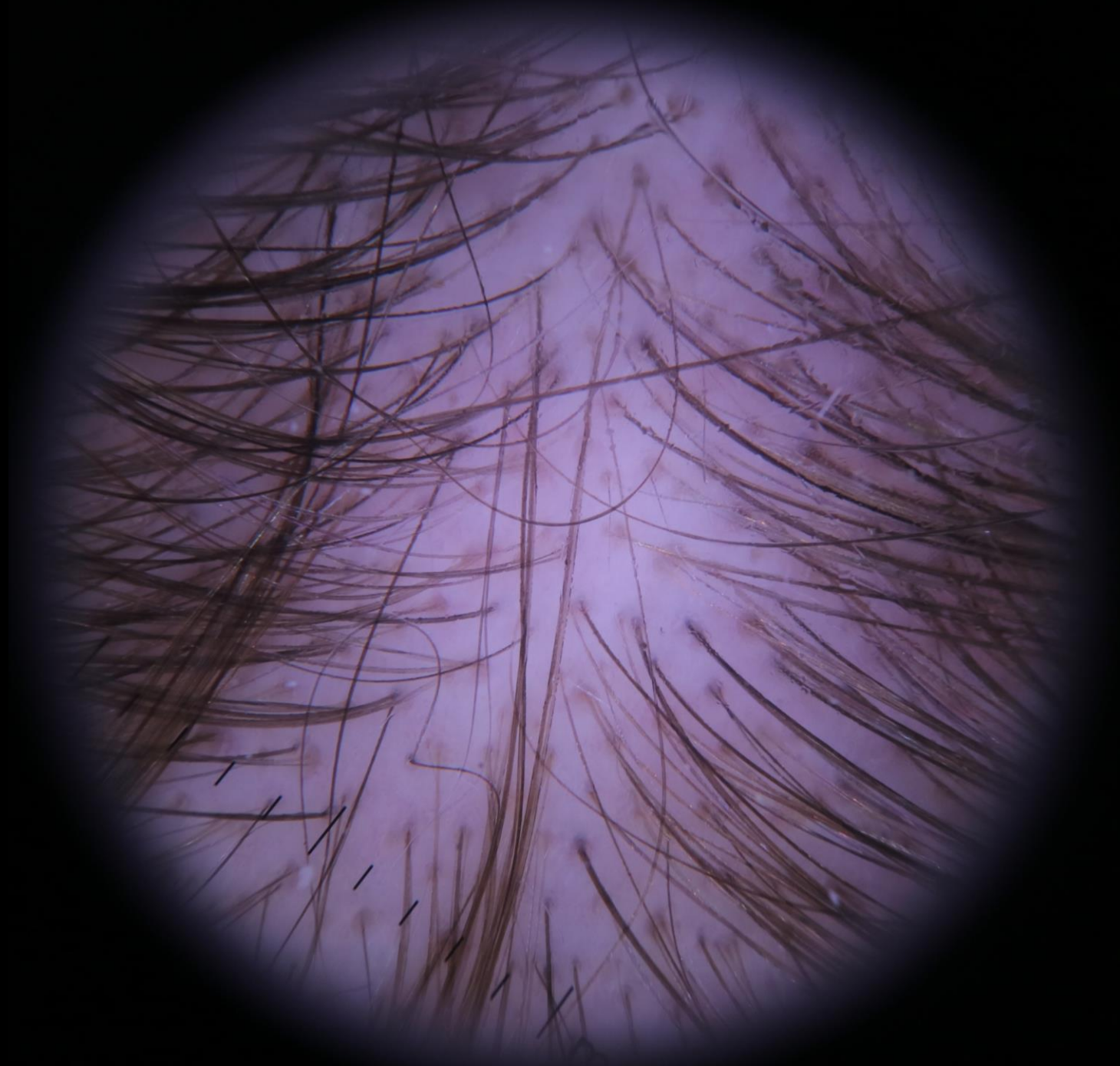
- Saç çap çeşitlilięi
- Kısa yeniden uzayan saçlar
- Daire saçlar
- Tutam saçlar
- Kırık saçlar
- Ünlem saçlar
- Soru işareti saçlar
- Kadeverize saçlar
- Siyah noktalar
- Virgül saçlar
- Alev saçlar
- Tirbuşon saçlar



Kırık Saçlar

Saç ap eřitliliđi

- Anizotrikozis
- Androgenetik alopesi
- Alopesi areta



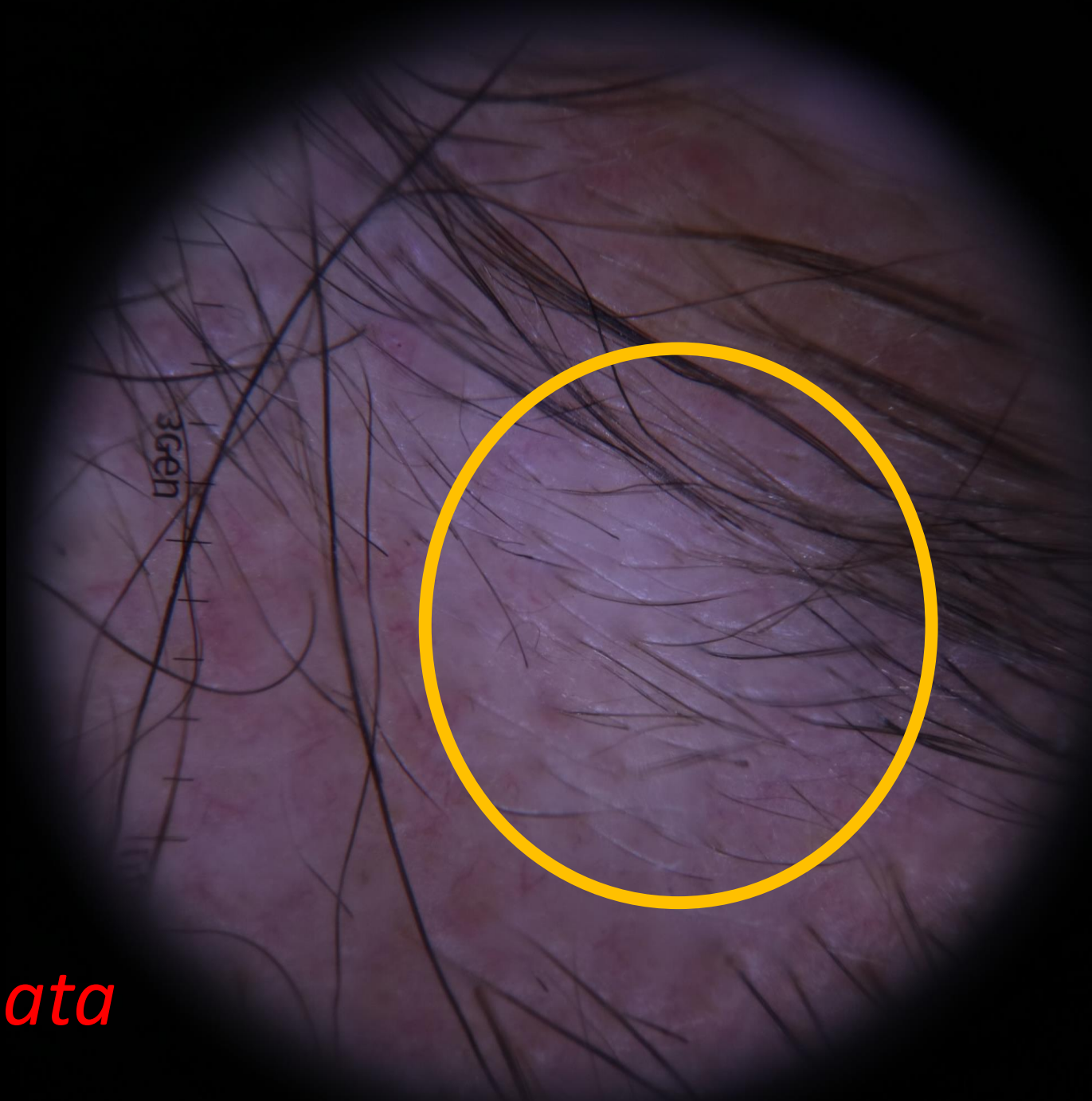*Male Patern
Alopesi*

©G.ATIŞ

Kısa yeniden uzayan saçlar

- Normal ya da azalmış kalınlıkta
- Normal saçlı deri
- Alopesi areata
- Telogen effluvium
- Androgenetik alopesi
- Kronik alopesi areata

**20X de, frontal bölgede 6'dan fazla ince kısa yeniden uzayan saç görülmesi erken female patern alopesi için tanı kriteridir.*

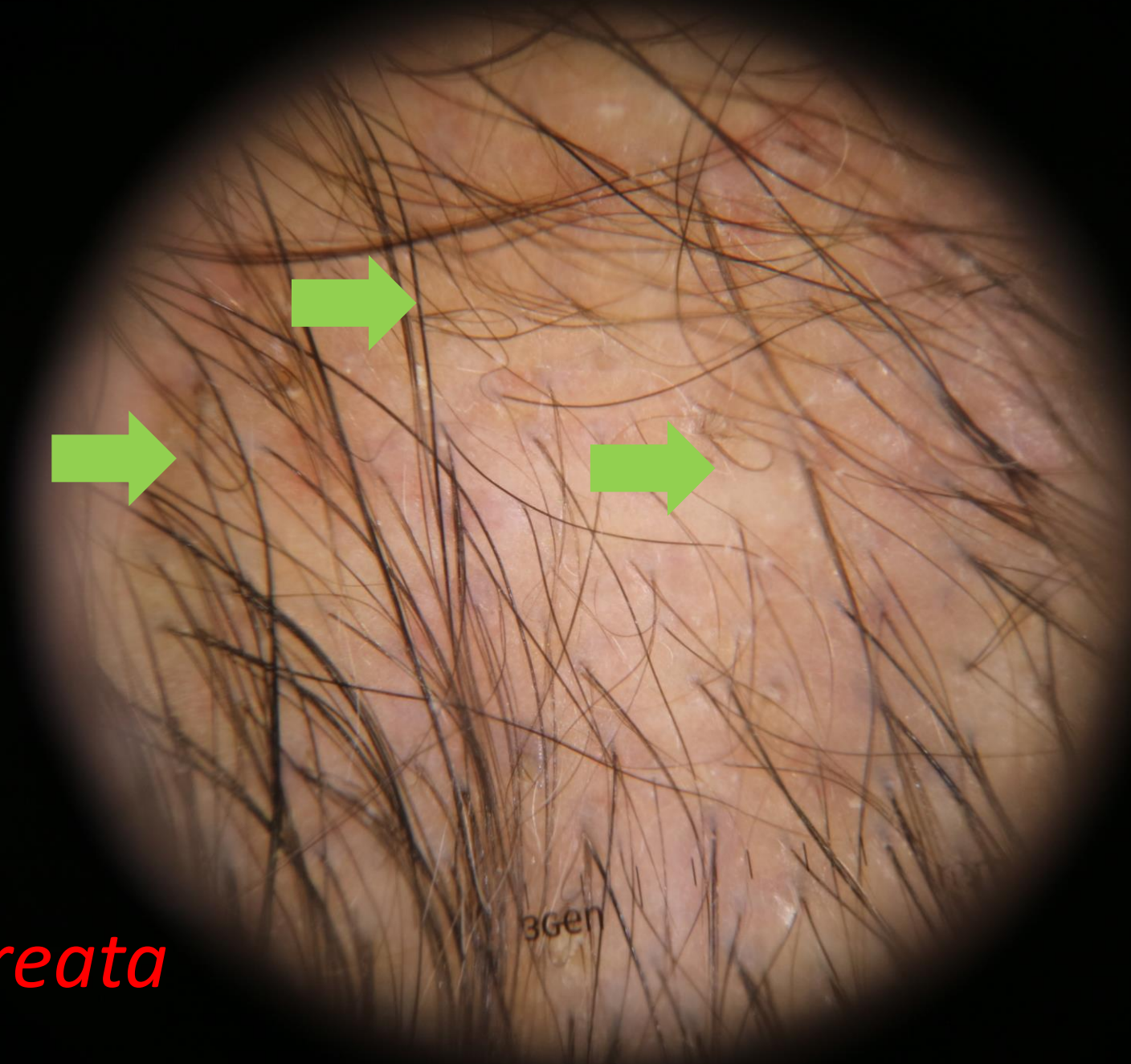


Alopesi Areata

Daire saçlar

- 'Pigtail saçlar'
- İnce sarmal yapmış saçlar
- Alopesi areata
- AGA





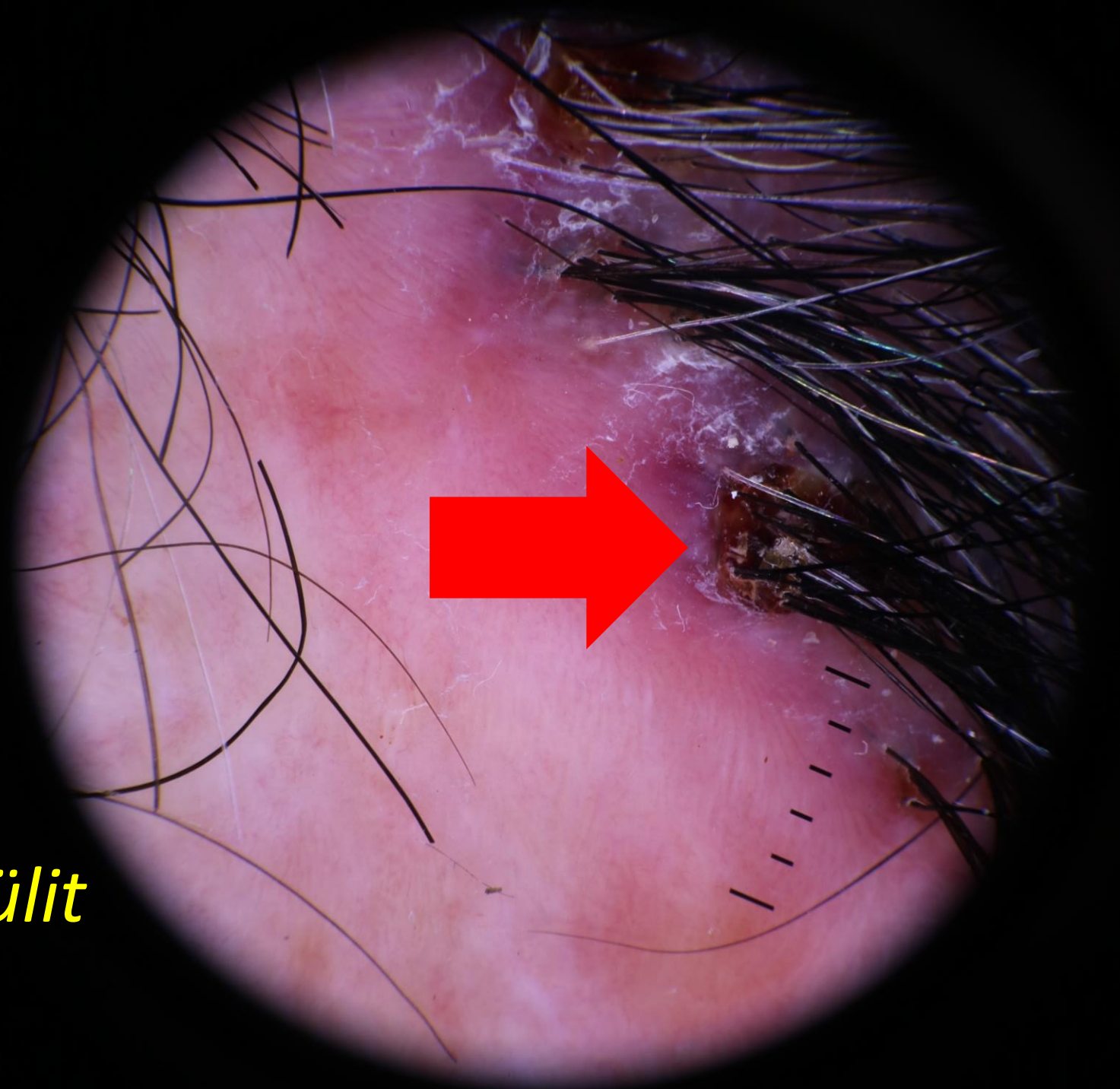Alopesi Areata

3Gen

©G.ATIŞ

Tutam Saçlar


- Sikatrisyel alopesiler
- Peripilar skuam ile çevrili
- 6 ve daha fazla saç telinin bir arada bulunması folikülitis dekalvans için tipik



Dissekan Selülit

Kırık Saçlar

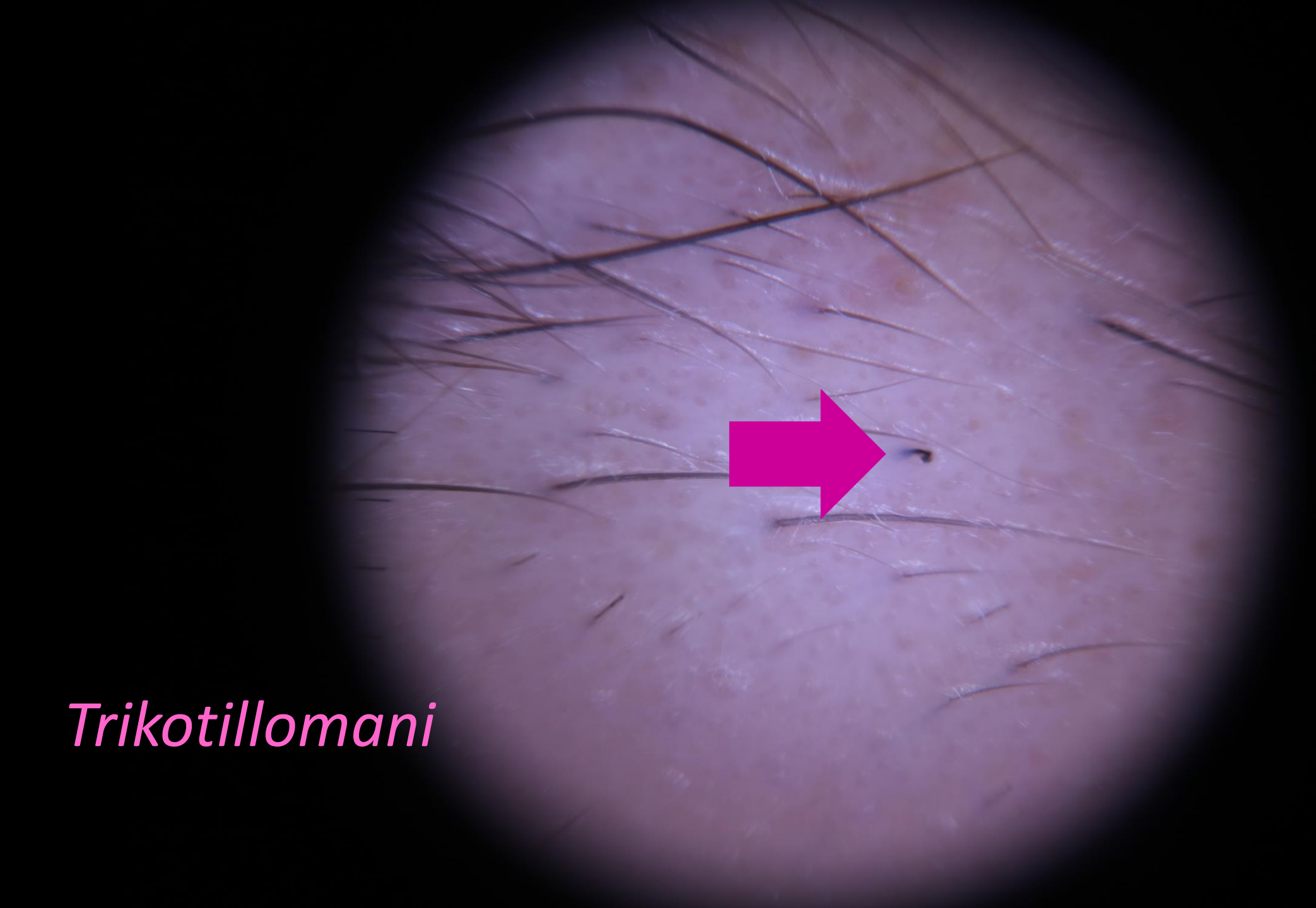
- Saçların, saçlı deriden çıktıktan sonra herhangi bir seviyede kırılması
- Alopesi areata
- Kemoterapi ilişkili alopesi
- T. Capitis
- Trikotillomani



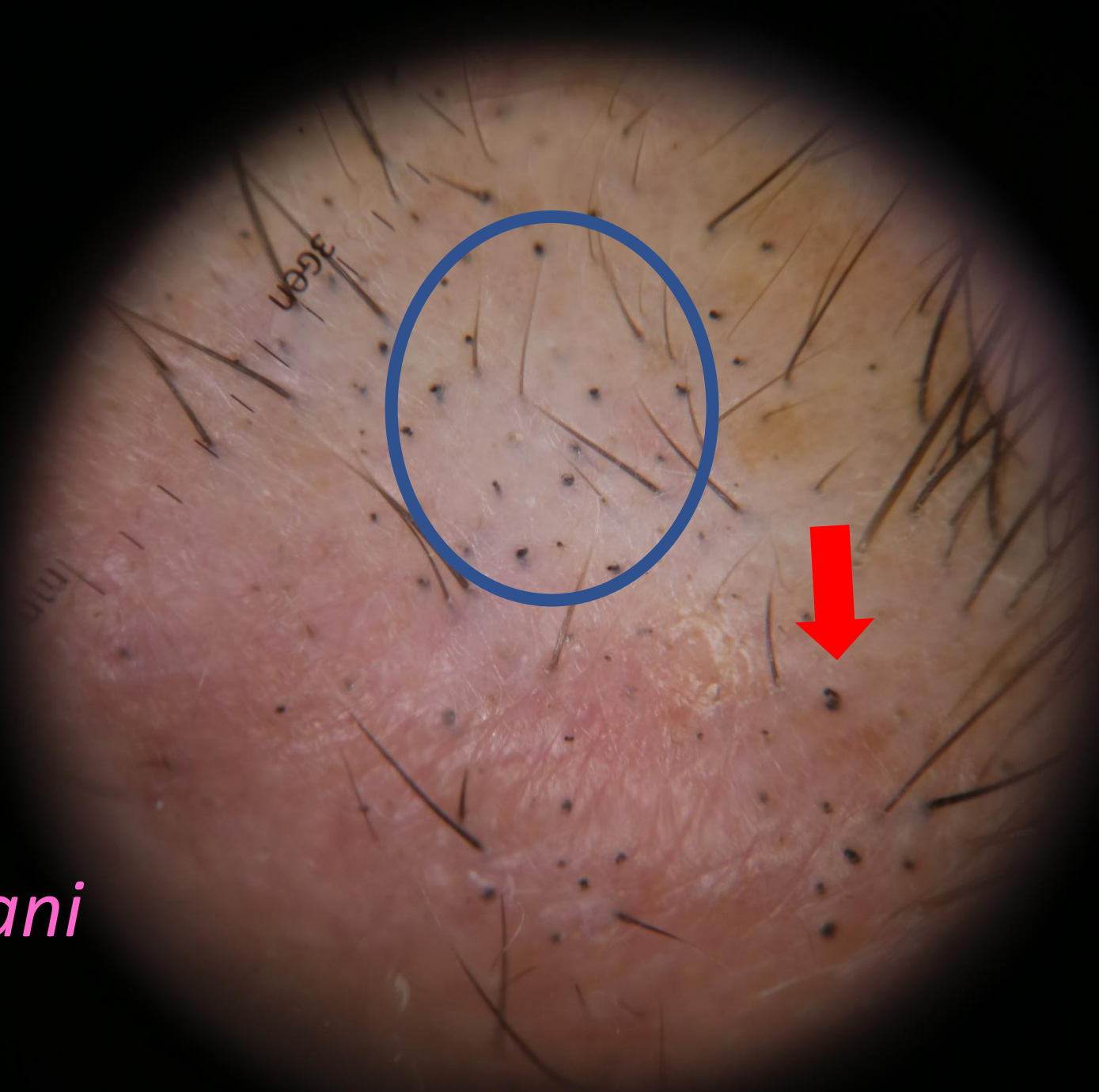
Alopesi Areatata

3Gen

©G.ATIŞ

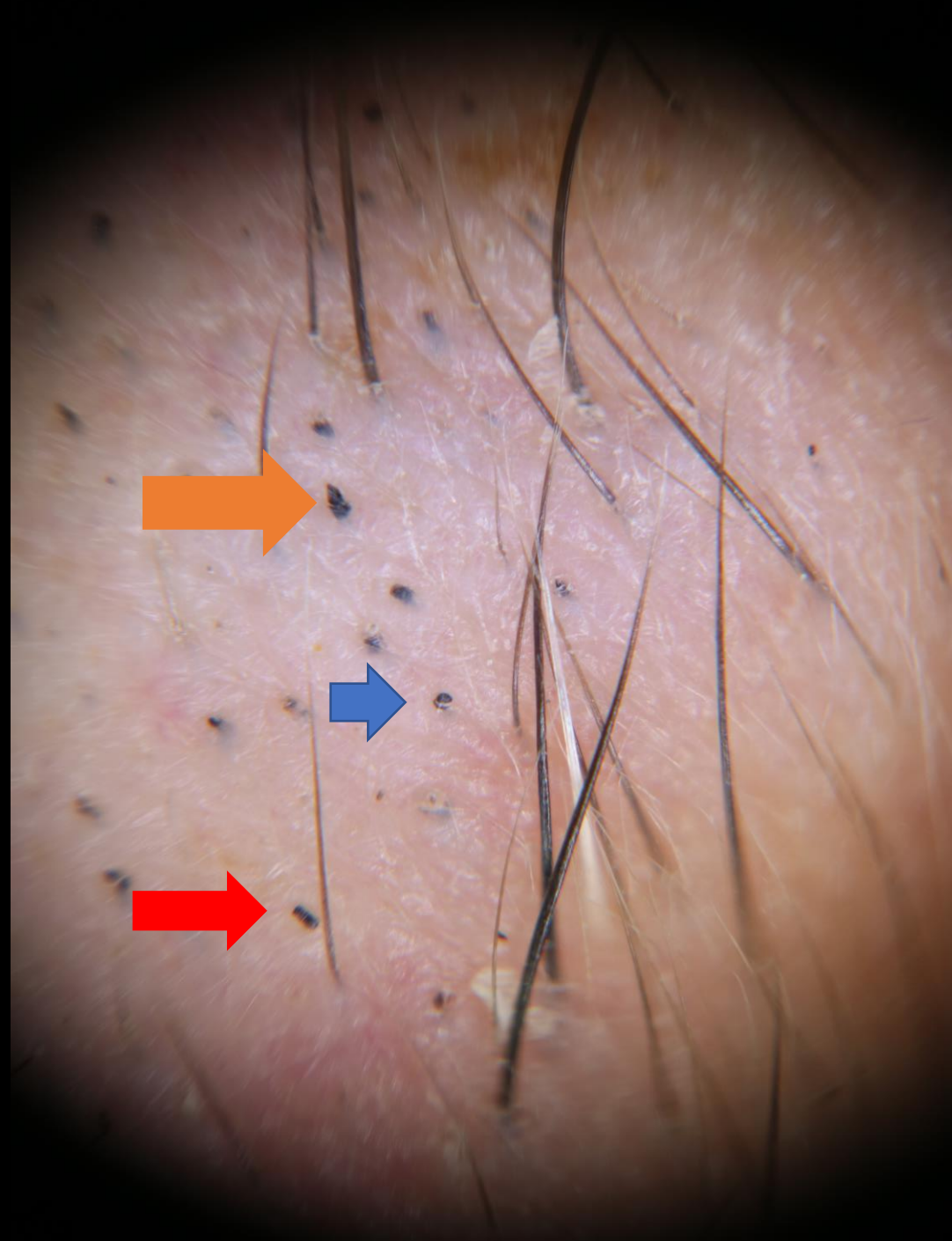


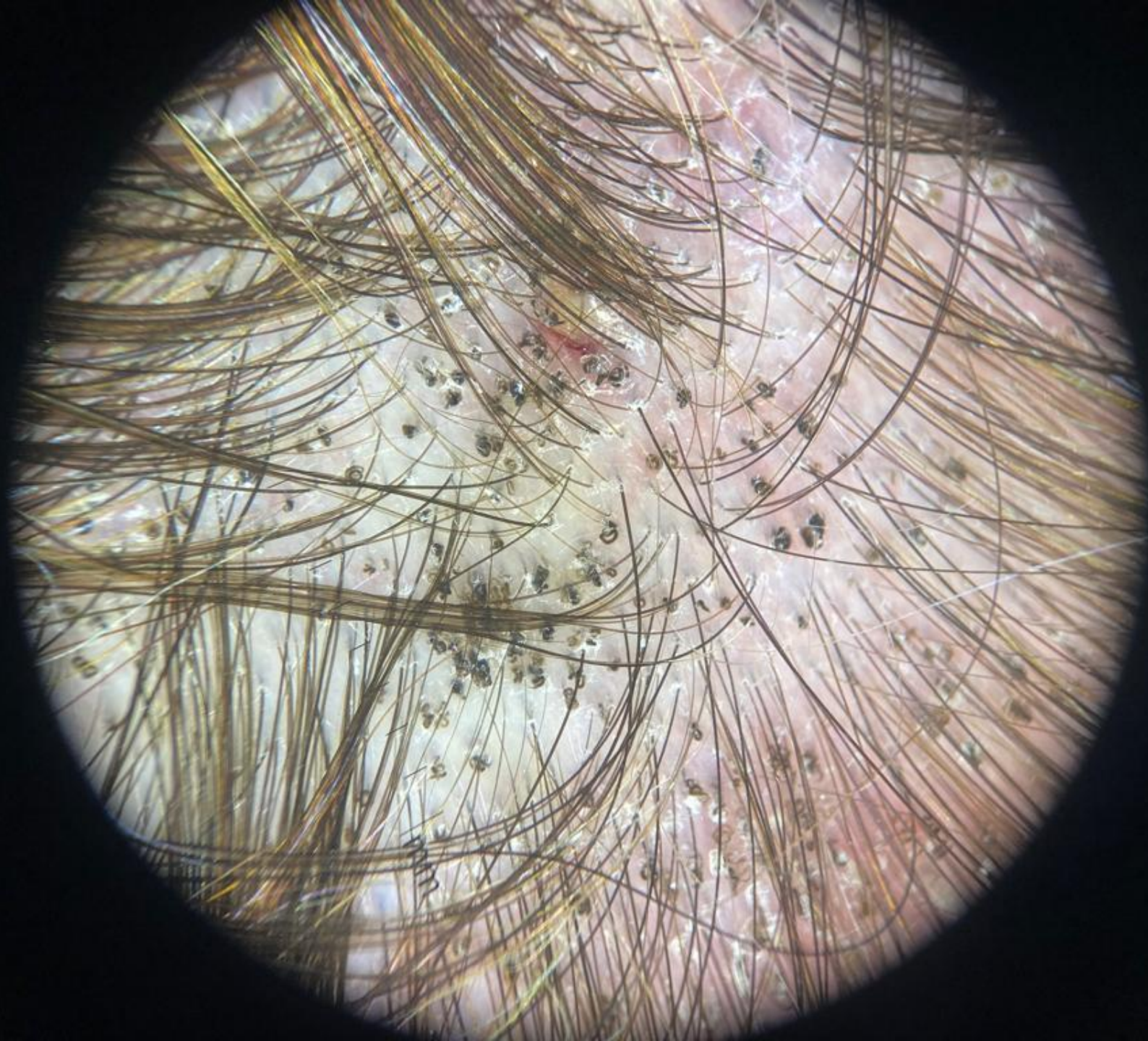
Trichotillomani

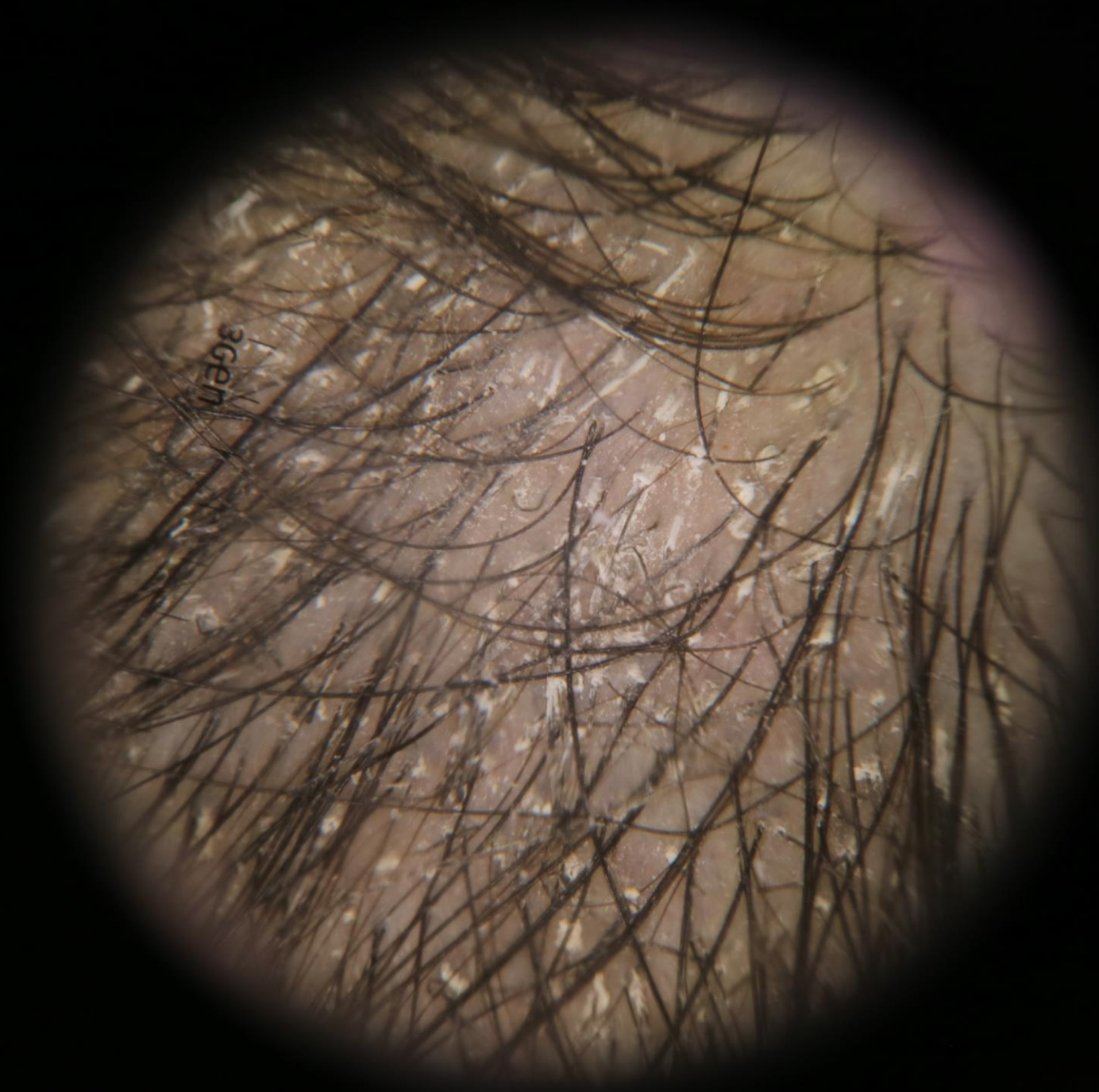


Trikotillomani

Trikotillomani







3gen

A close-up photograph of a field of tulips in various shades of pink and purple. The flowers are in full bloom, with their petals clearly visible. The background is softly blurred, showing more tulips and green stems. The word 'TEŞEKKÜRLER' is written in a clean, white, sans-serif font across the center of the image.

TEŞEKKÜRLER