

# Sistemik Hastalıkların Deri Bulgularına Yaklaşım

---

**Prof. Dr. AYLİN TÜREL ERMERTCAN**  
**Manisa Celal Bayar Üniversitesi Tıp Fakültesi**  
**Deri ve Zührevi Hastalıklar AD**

# Temel Başlıklar

---

Bağ dokusu hastalıkları

---

Nötrofilik dermatozlar

---

Purpura ve vaskülitler

---

Granülomatöz hastalıklar

---

Metabolik hastalıklar

---

Kardiyovasküler hastalıklar

---

Böbrek hastalıkları

---

Gastrointestinal hastalıklar

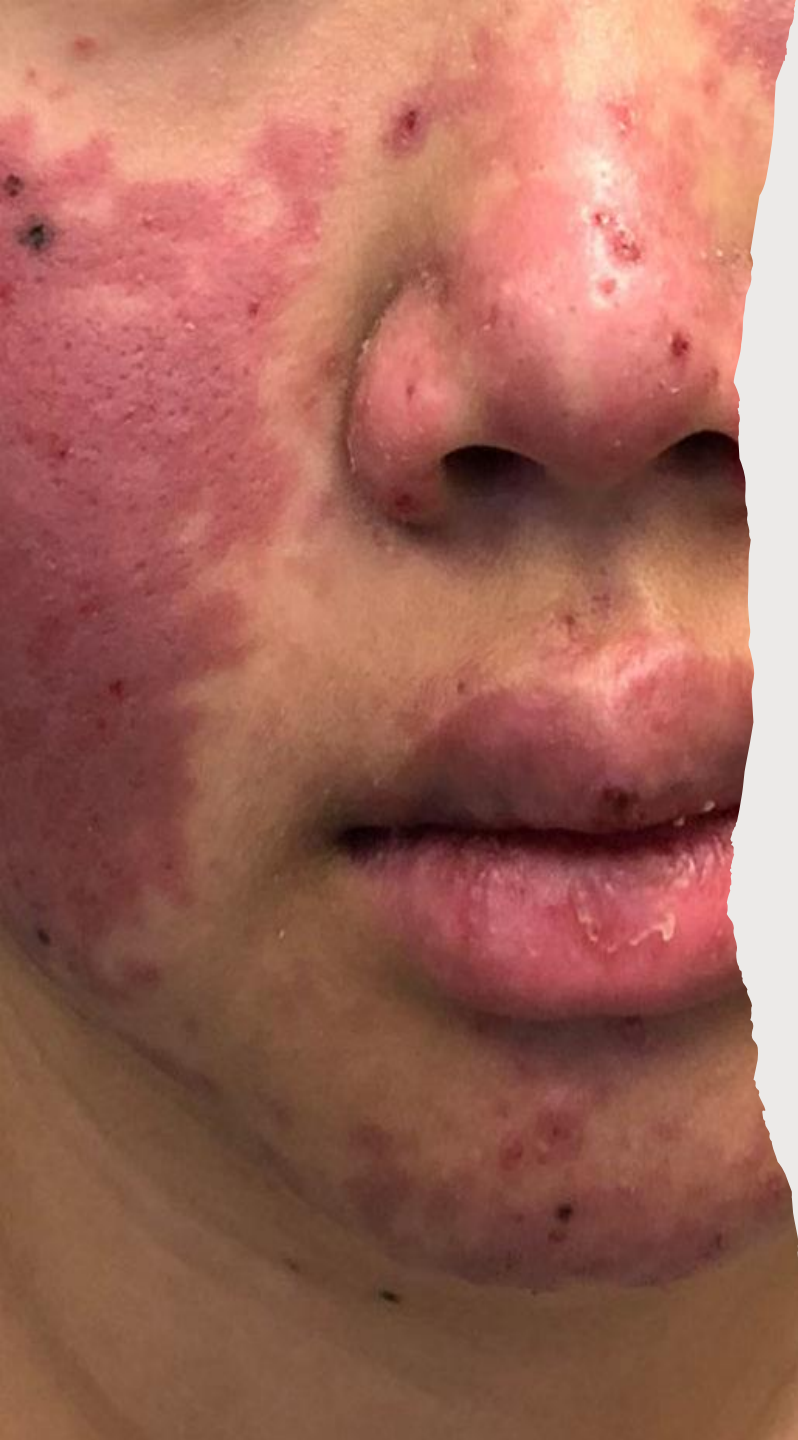---

Onkolojik hastalıklar

# Bağ Dokusu Hastalıkları

# LE Kutanöz Bulgular

- Kutanöz LE, SLE'nin bir parçası olabileceği gibi bağımsız da görülebilir
- **Akut** kutanöz LE, **subakut** kutanöz LE ve **kronik** kutanöz LE şeklinde sınıflandırılır
- Kutanöz bulgular **spesifik** ve **non-spesifik** şeklinde de sınıflanır



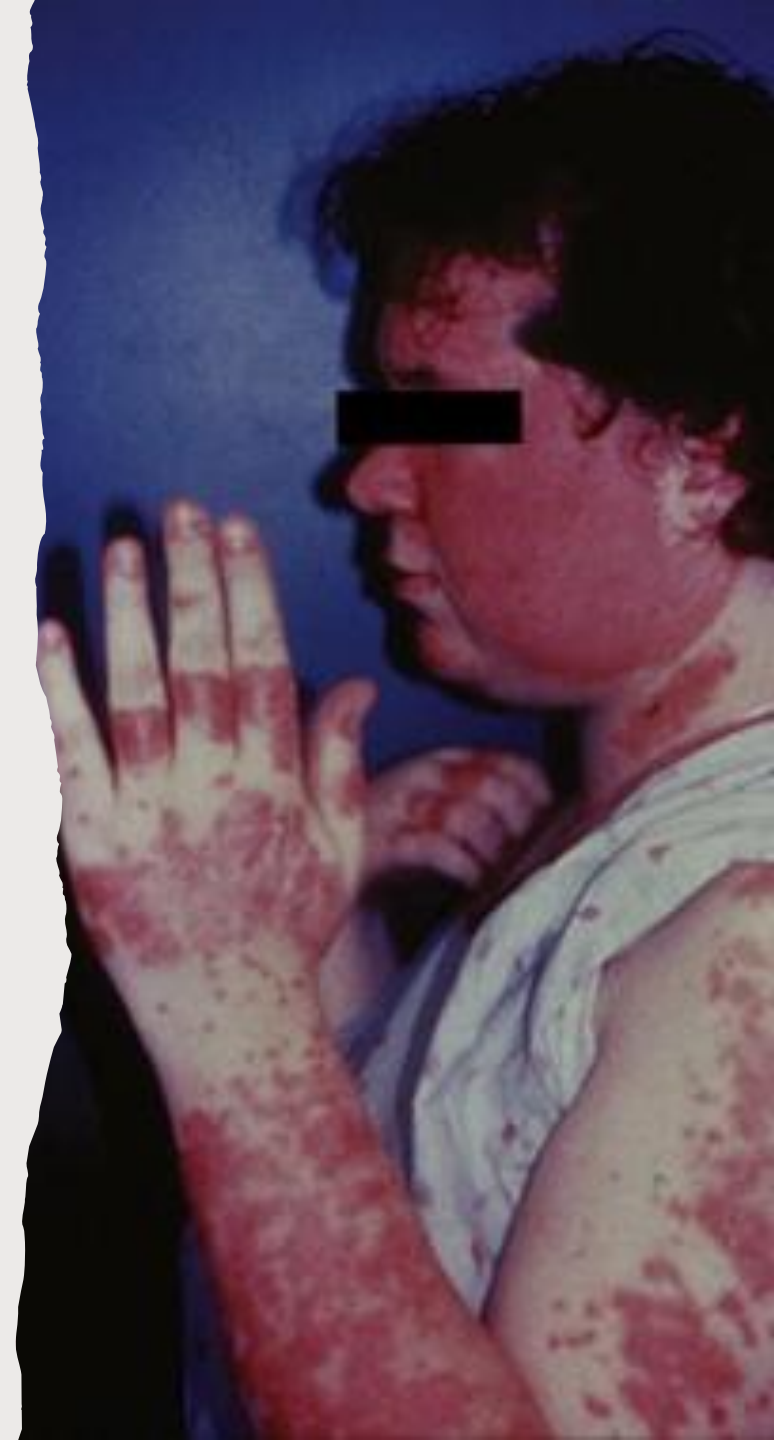## Akut Kutanöz Lupus Eritematozus (AKLE)

### Lokalize AKLE:

**Malar Raş:** Nasolabial kıvrımı tutmayan malar ve nasal eritem, UV ile tetiklenir, anti-Ro antikoru + olabilir

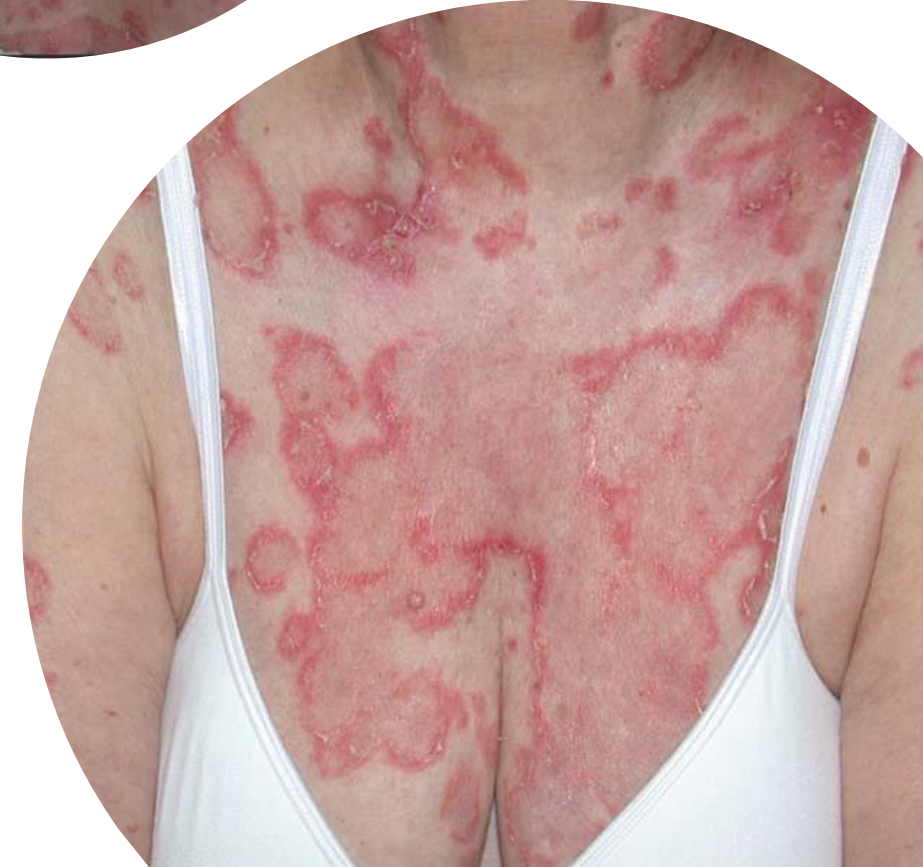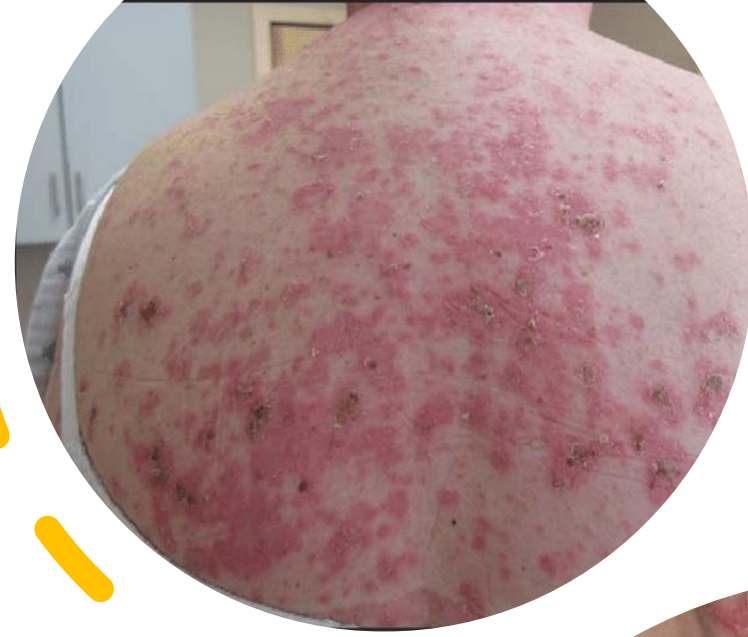### Generalize AKLE:

Güneş gören alanları tutan makulopapüler eritem



# Subakut Kutanöz Lupus Eritematozus (SAKLE)

- Güneş gören bölgelerde lokalize
- **Papüloskuamöz form ve anüler form**
- Lezyonların üzerinde veziküller, büller, krutlar olabilir
- Özellikle uyluklar, boyun V bölgesi
- % 50 si SLE ile ilişkili



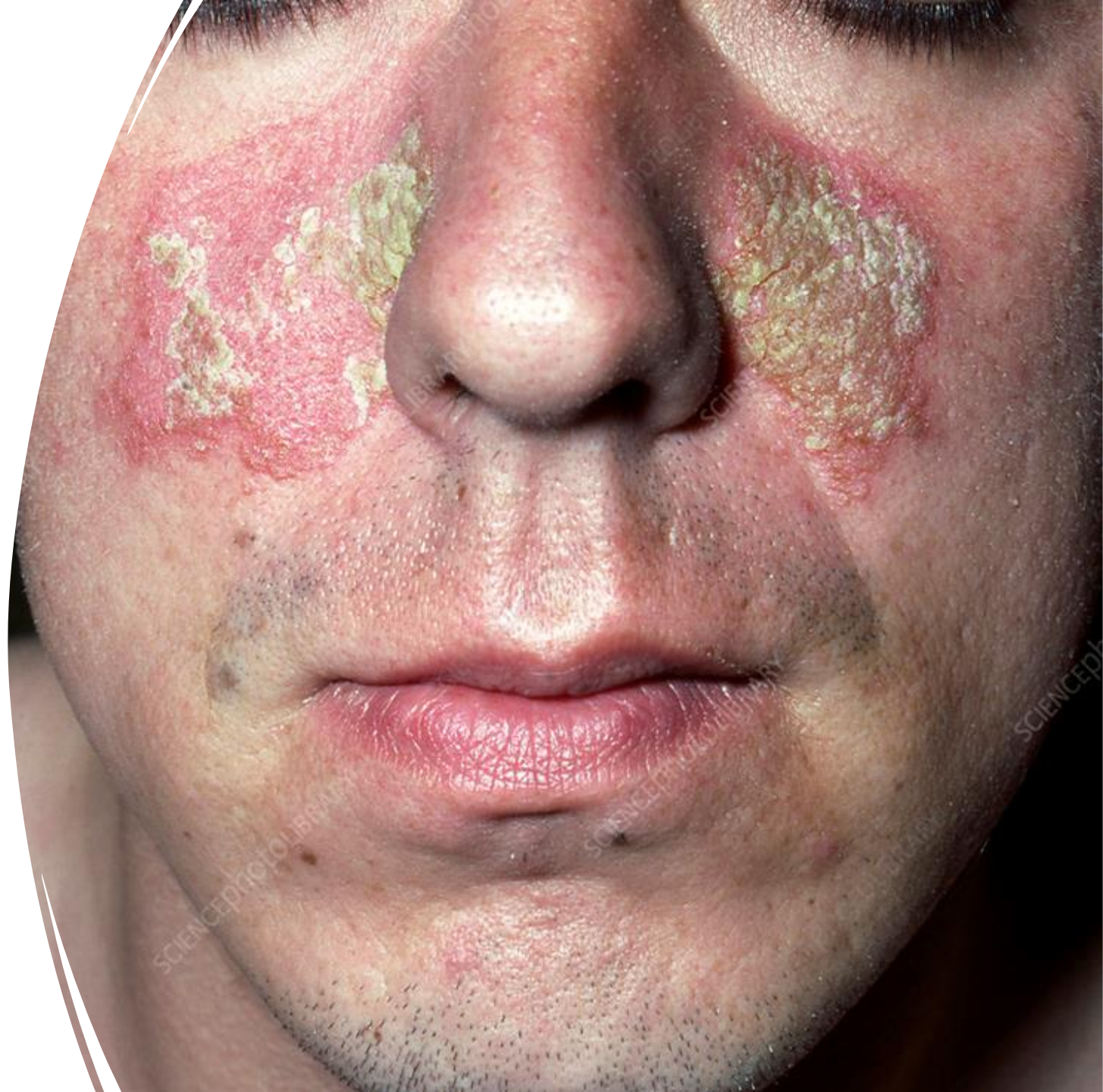

# Kronik Kutanöz Lupus Eritematozus (KKLE)

---

## 1) Klasik Diskoid LE:

- Eritem, telenjiectazi, lamellar skuamlar ile karakterize hipo, hiper ya da akromik olabilen diskoid plaklar
- **Yüz ve aurikulada** yerleşim sık
- Boynun altında yerleşen ve dissemine olan diskoid LE lezyonlarında SLE gelişme riski daha yüksek

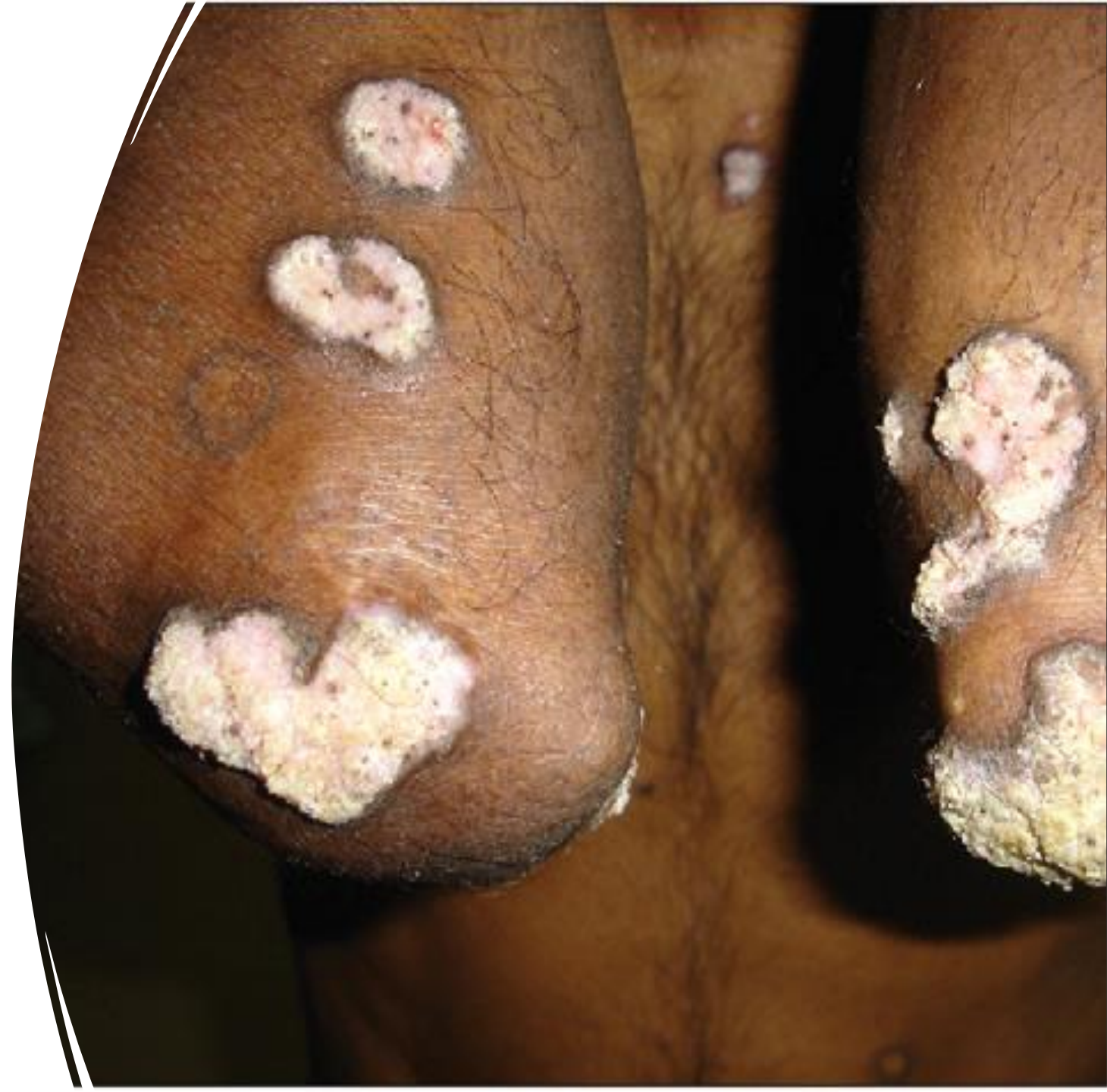

# Kronik Kutanöz Lupus Eritematozus (KKLE)

---

## 2) Verrüköz/Hipertrofik LE:

- Nadir varyant
- **Ekstremitte ekstensörlerinde**
- Kaşıntılı
- Liken planus ile overlap olabilir



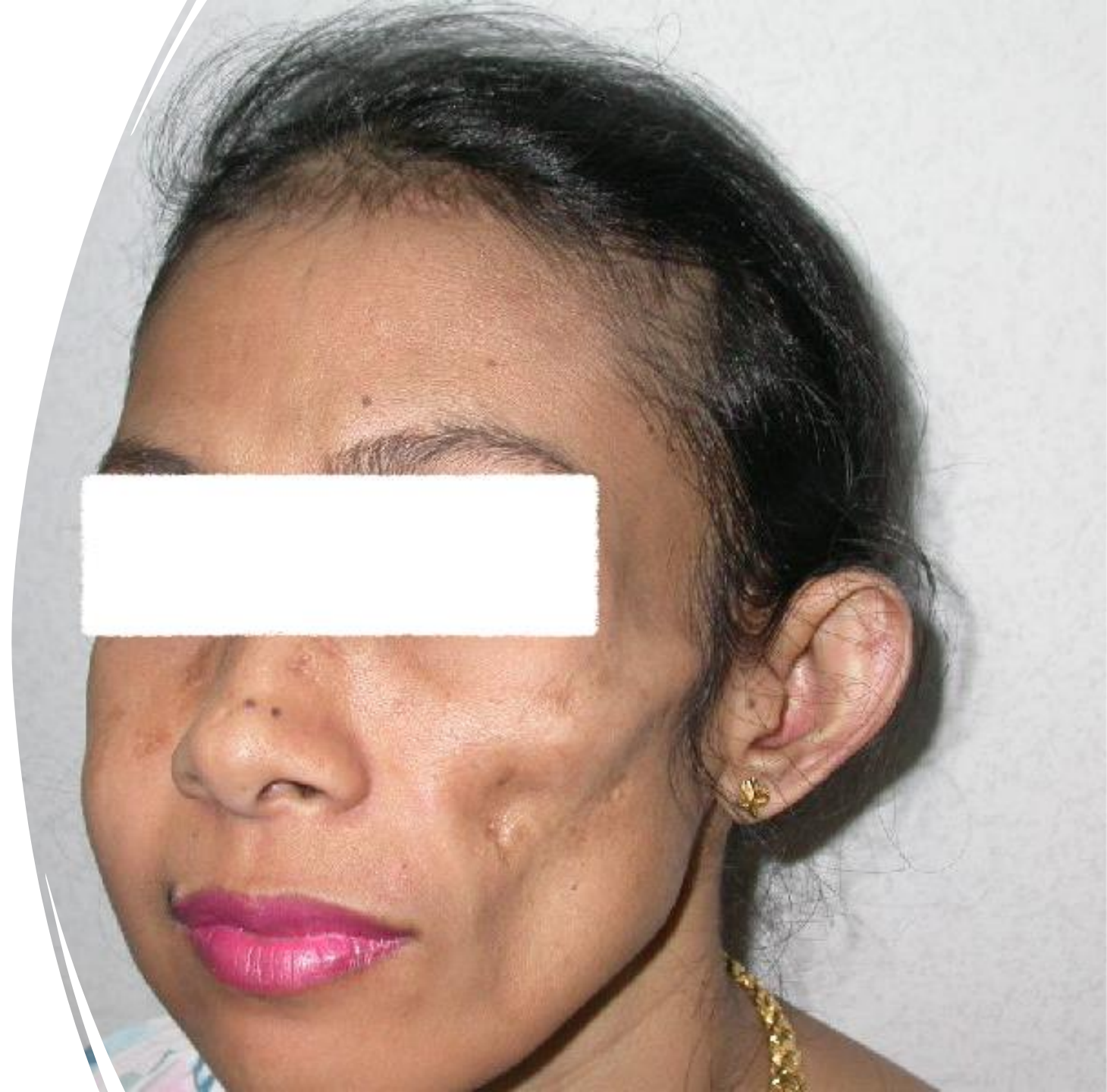

# Kronik Kutanöz Lupus Eritematozus (KKLE)

---

## 3) Lupus pannikülit:

- Lupus profundus
- Subkutan yerleşimli sert nodüller
- Subkutan dokuda atrofi ve kalsifikasyon
- Nadiren ülserleşme
- **Malar, temporal, üst ekstremitte, gluteal bölge veya göğüslerde** olabilir
- Histopatolojik olarak **lobüler pannikülit** ve lenfositik infiltrat vardır

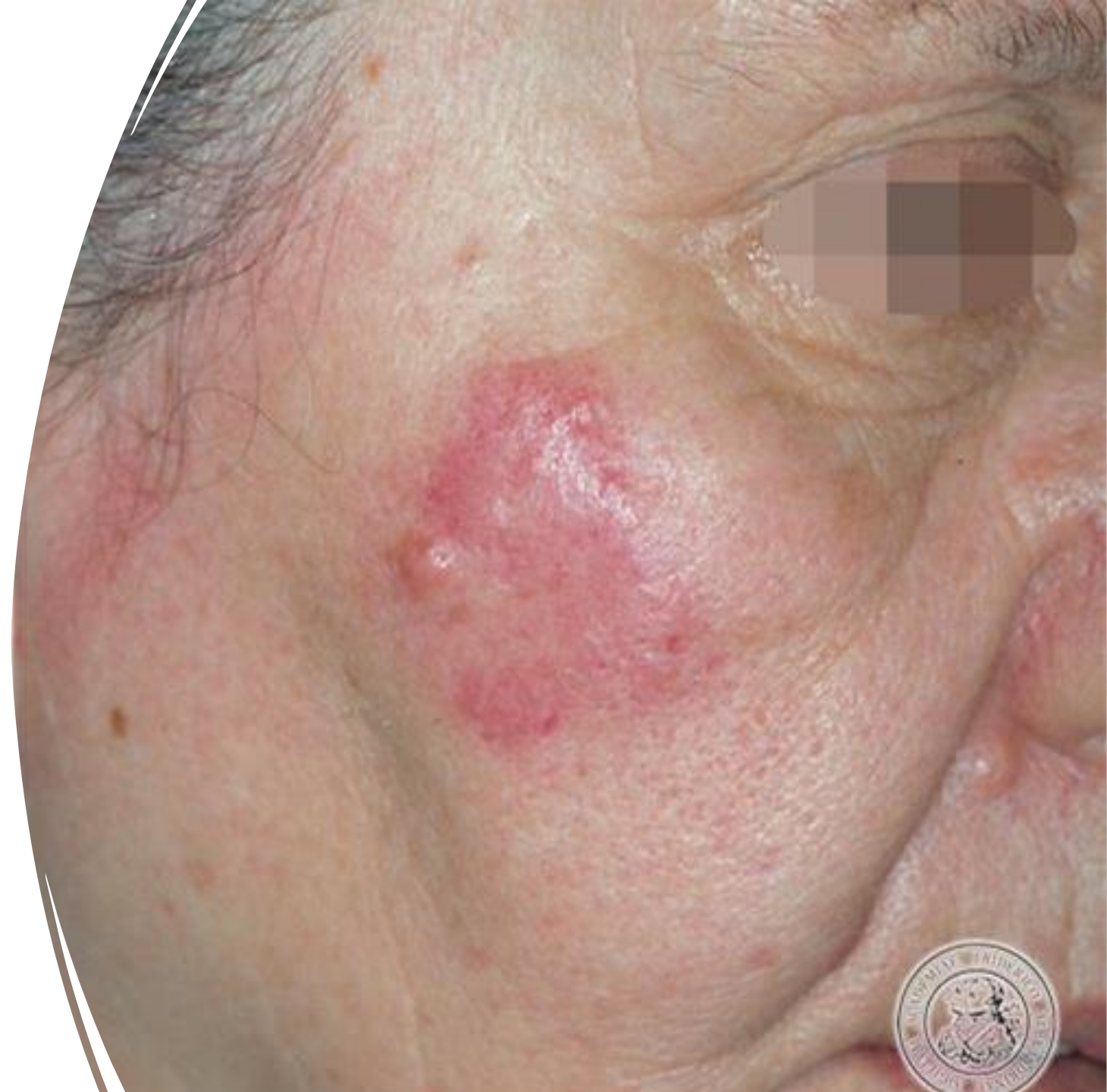

# Kronik Kutanöz Lupus Eritematozus (KKLE)

---

## 4) Tumid lupus:

- Güneş gören alanlarda yerleşen skuamsız **eritemli infiltrate papül-plak**
- Skarsız iyileşir
- SLE ihtimali düşük



# Dermatomyozit (DM)

Proksimal kaslarda güçsüzlük ve deri bulguları ile seyreden bir bağ doku hastalığı

Deri bulguları hastaların yarısından çoğunda kas güçsüzlüğünden önce oluşur

Paraneoplastik olabilir



# Dermatomiyozit (DM)

## 1) Gottron makül ve papülleri:

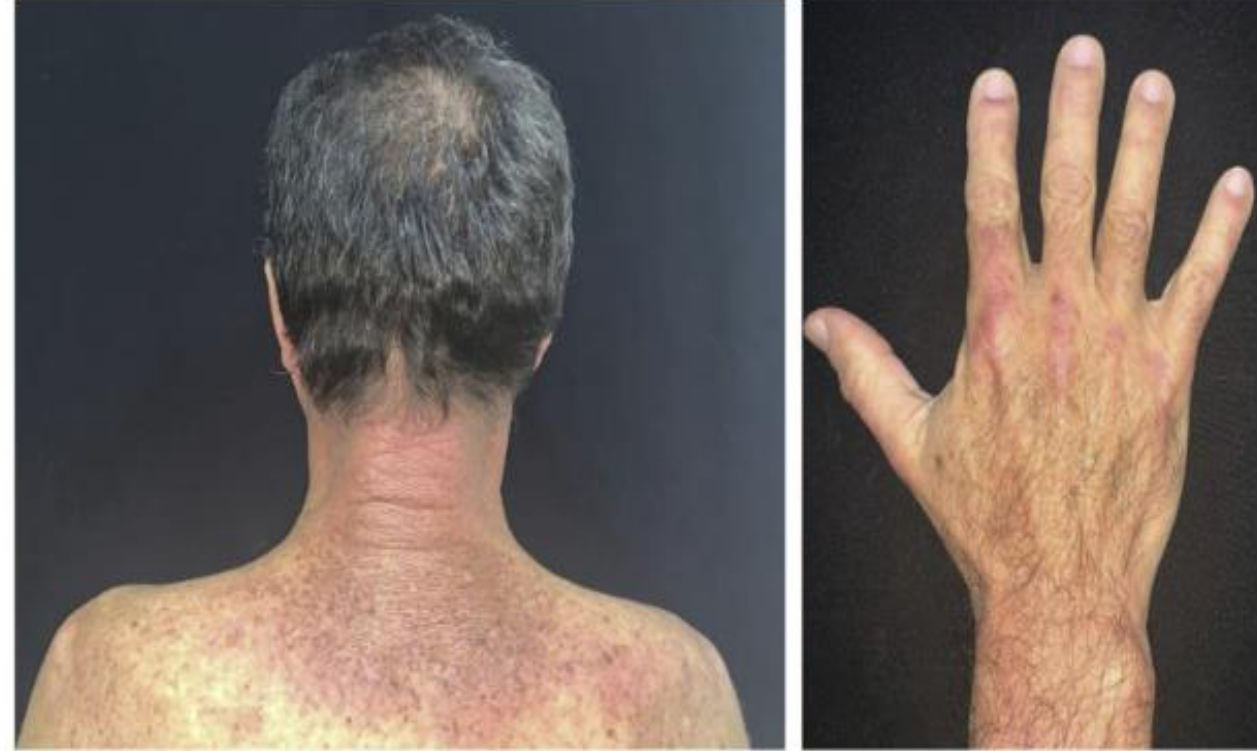- MKF ve İF eklemler üzerinde yerleşen eritemli viyolase makül ve papüller

## 2) Heliotrop raş:

- Periorbital cildi tutan ve ödem de eşlik edebilen viyolase eritem

## 3) Fotosensitivite:

- Saçlı deri, boyun ve omuzları (**şal belirtisi**) tutan eritemle karakterize yoğun kaşıntılı olabilen ışık hassasiyeti

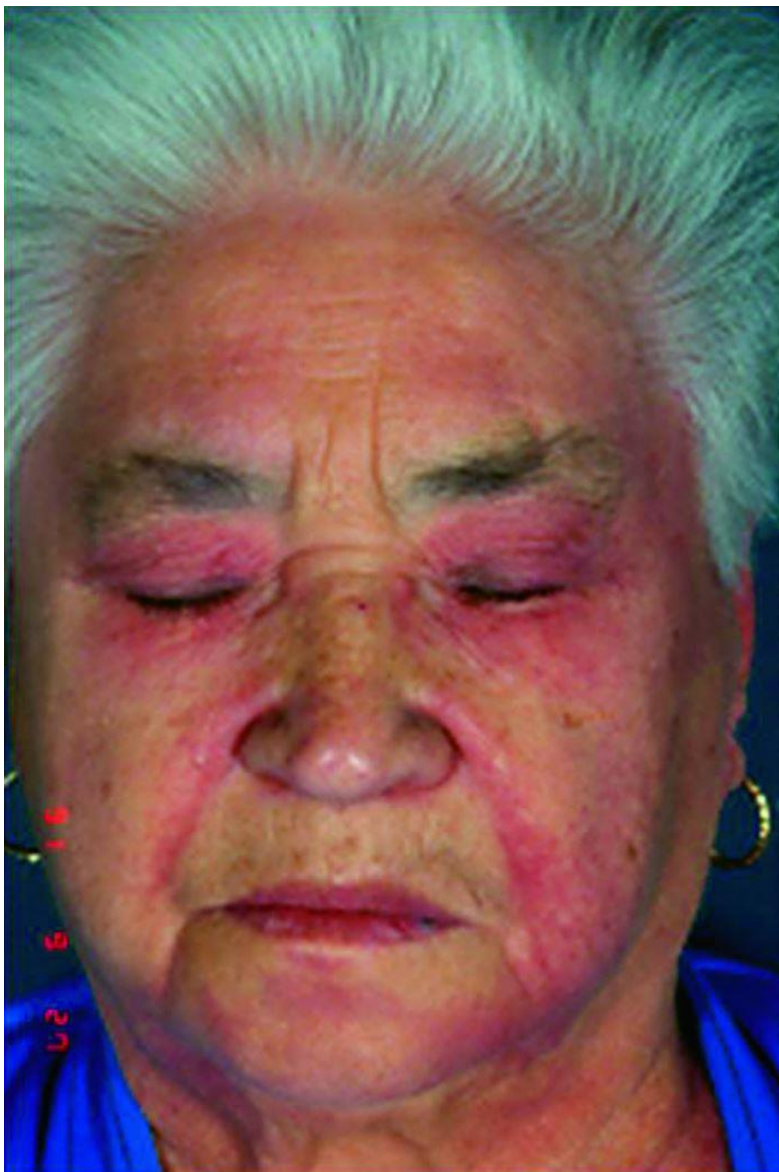

[Download](#) : [Download high-res image \(456KB\)](#)

[Download](#) : [Download full-size image](#)

Figure 3. Dermatomyositis. Left: characteristic erythema on the posterior cervical region and upper back ("shawl sign"). Right: erythema on the back of the hands (Gottron's sign).





# Dermatomyozit (DM)

## **4) Holster belirtisi:**

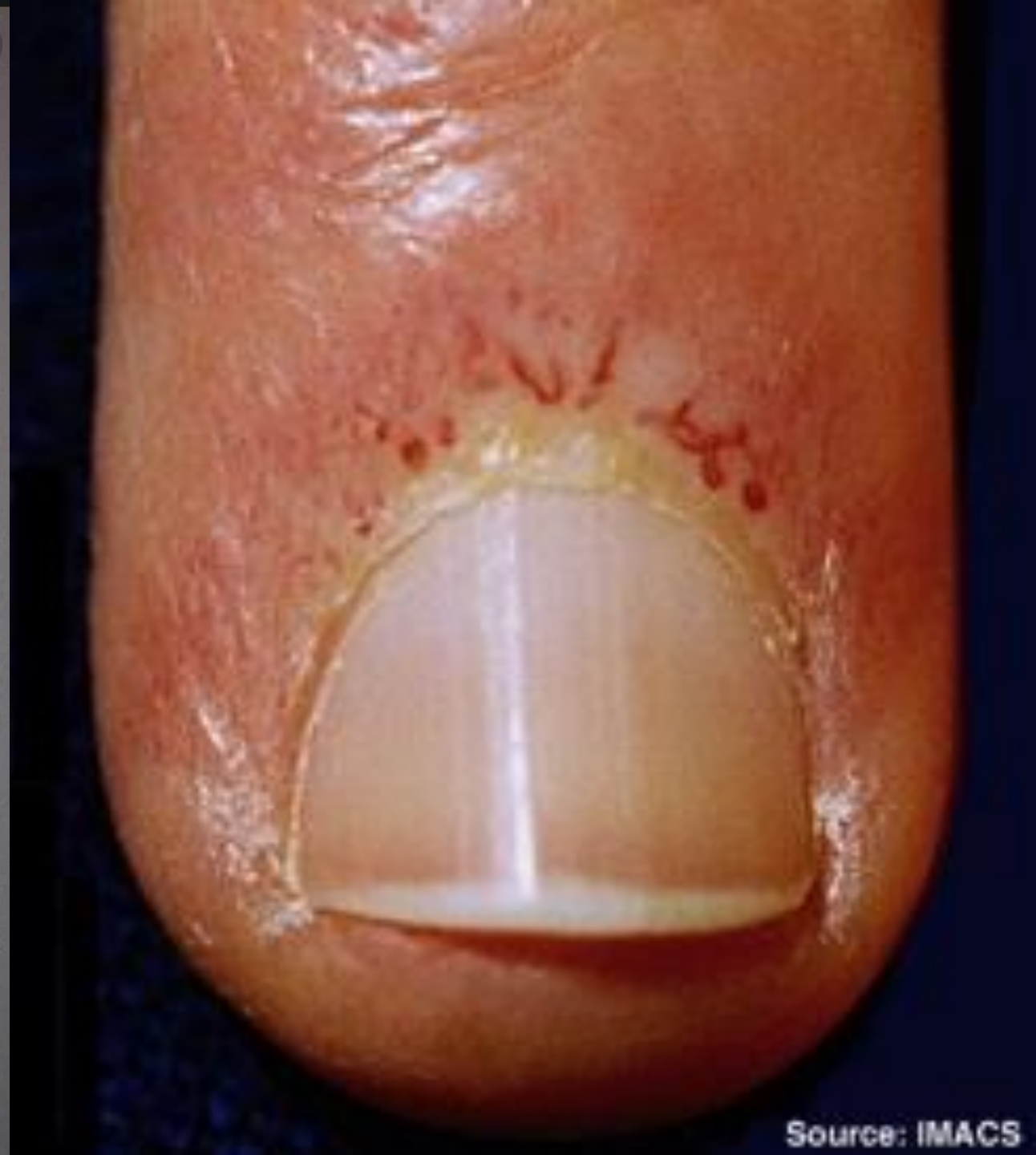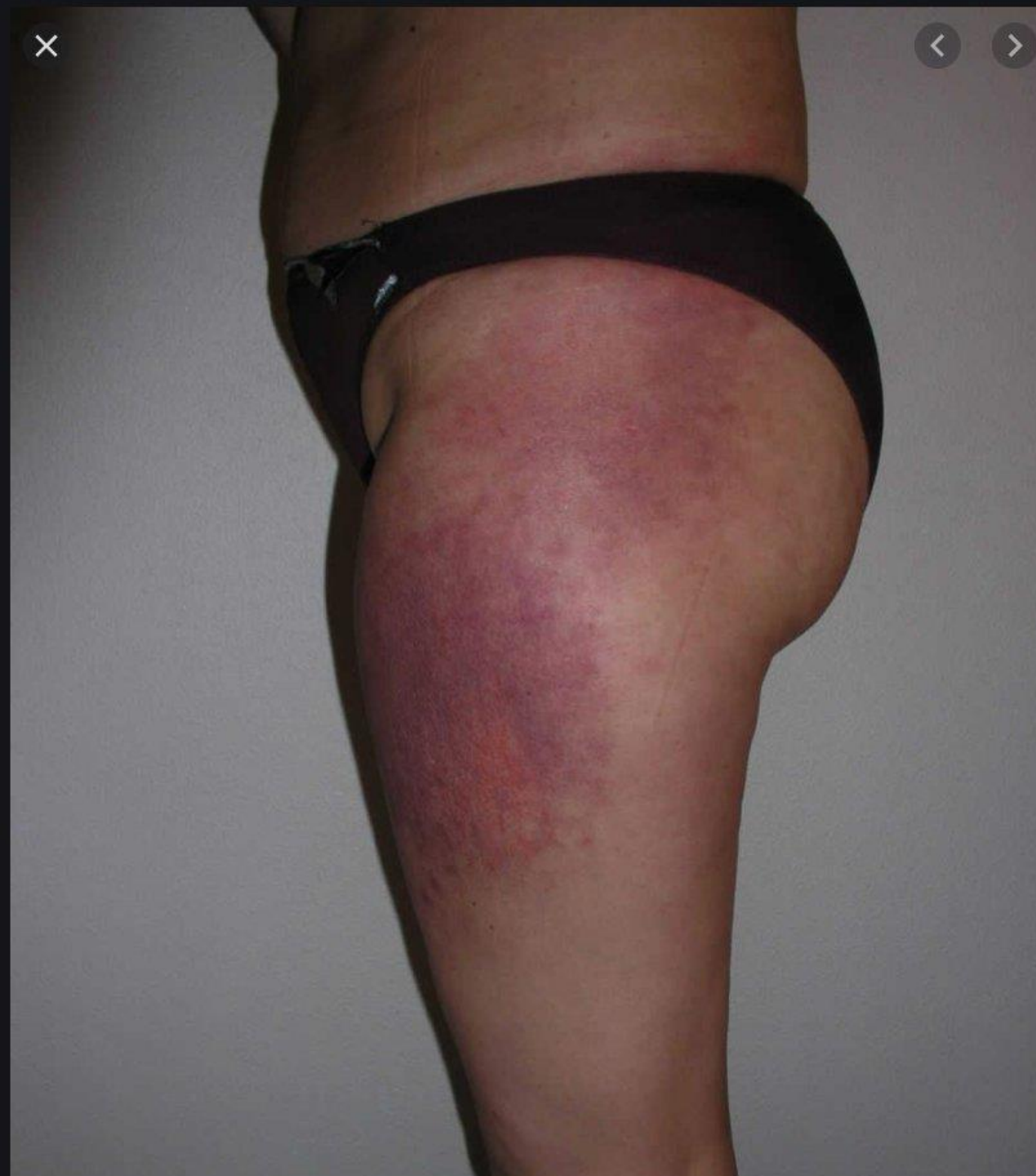Uylukların lateralinde eritemli skuamli lezyonlar

## **5) Saçlı deri lezyonları:**

Saçlı deride yoğun eritem, skuam, nonskatrisyel alopesi

## **6) Tırnak kıvrımı lezyonları:**

Periungal telenjektazi, kutikular hipertrofi ve distrofi



# Dermatomyozit (DM)

## **7) Kutanöz kalsinozis:**

Serum kalsiyum düzeylerinin normal olduğu distrofik tipte kalsifikasyon

## **8) Tamirci eli:**

Palmar bölge ve parmaklarda hiperkeratoz ve fissürler

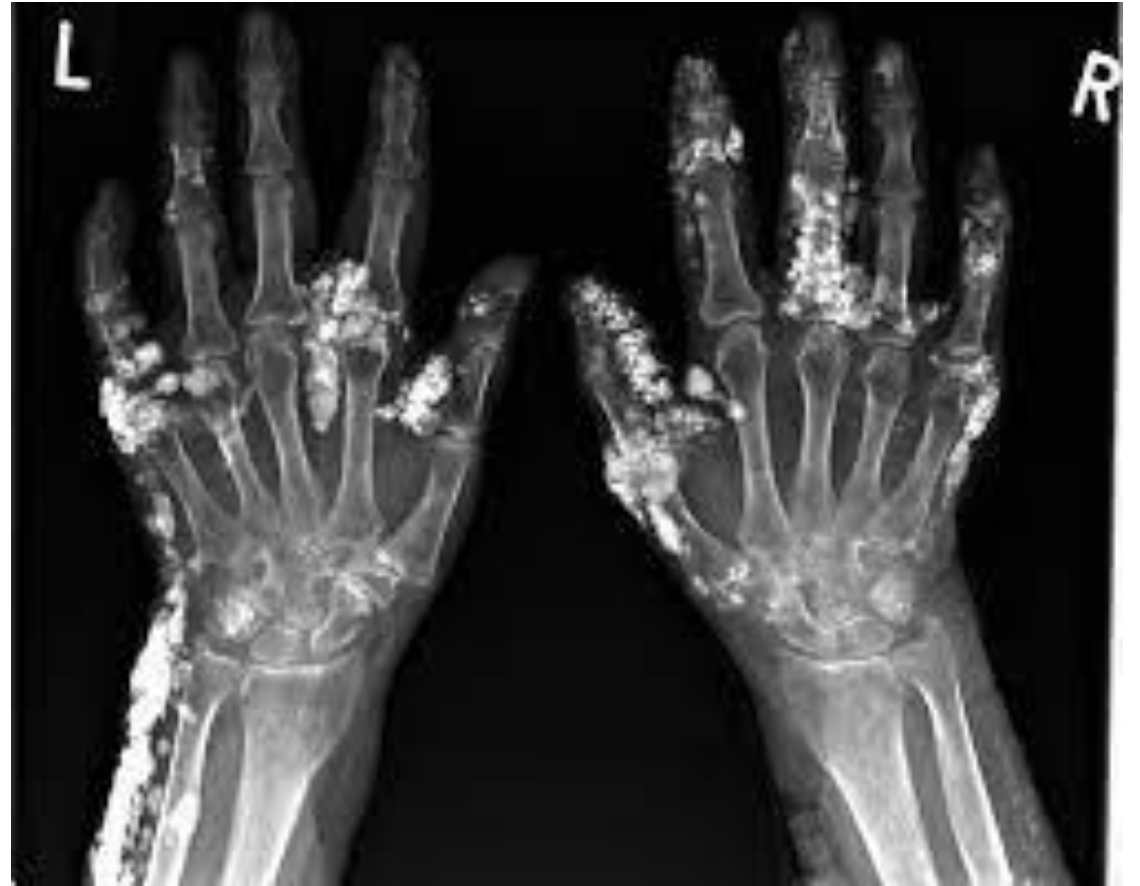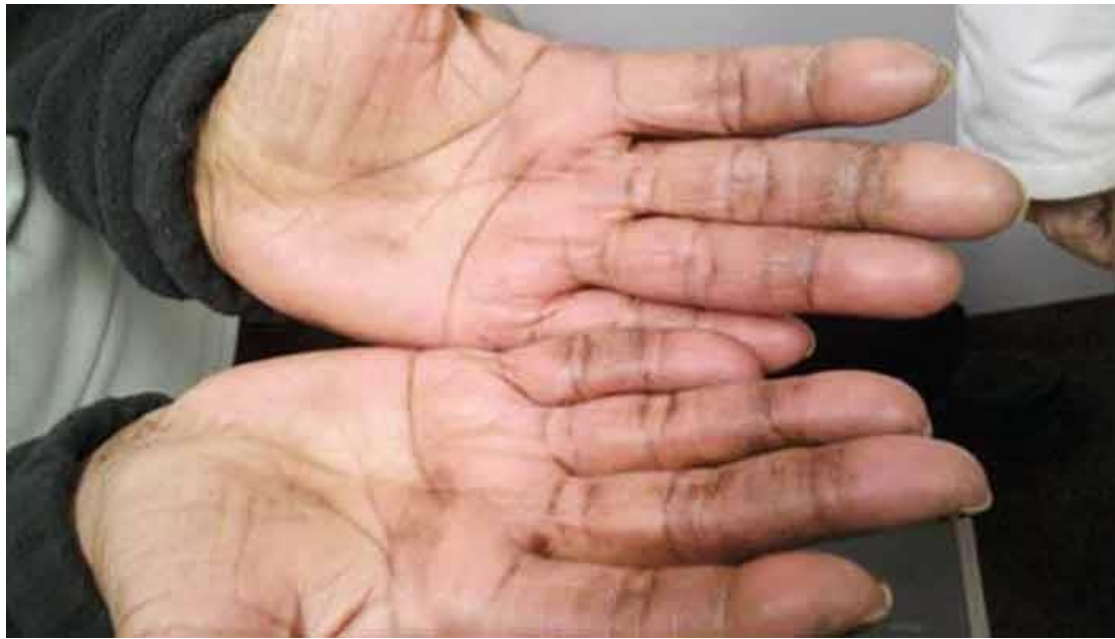## **9) Vaskülit:**

Sıklıkla juvenil DM'de

Lökositoklastik vaskülit

Malignite !!





# Dermatomyozit (DM)

## **10) Oral lezyonlar:**

Telenjektazi, erozyon, ülser, lökoplaki benzeri lezyon

## **11) Reynaud fenomeni:**

DM'e spesifik değil

Anti- sentetaz sendromu

DM ile overlap başka bir BDH varlığı

## **12) Eritrodermi:**

Nadir ve malignite ilişkili

# Still Hastalığı (Juvenil İdiopatik Artrit, JİA)

---

Sıklıkla çocukluk /adölesan dönemde başlar

---

Erişkin başlangıçlı alt tipi <30 yaş kadınlarda

---

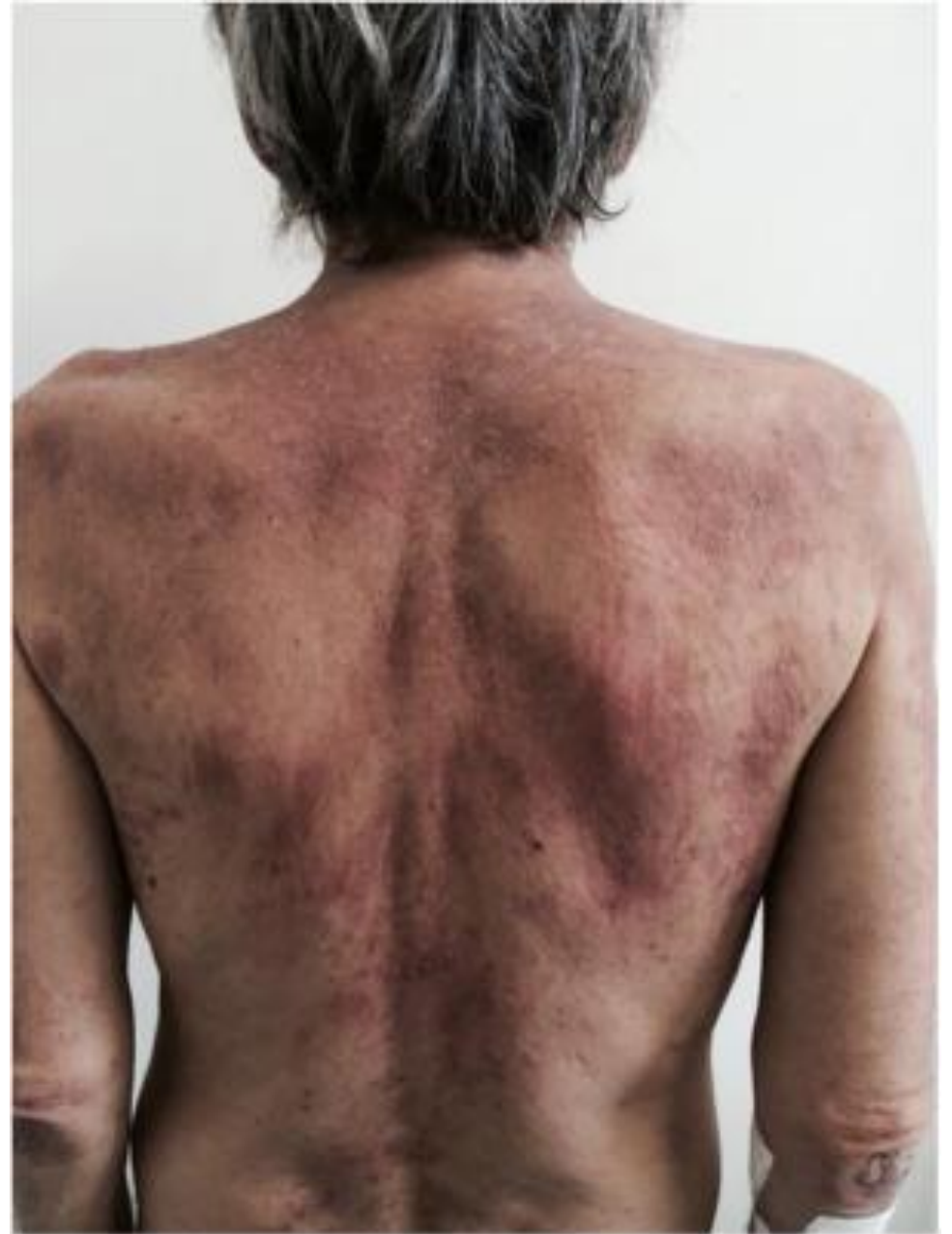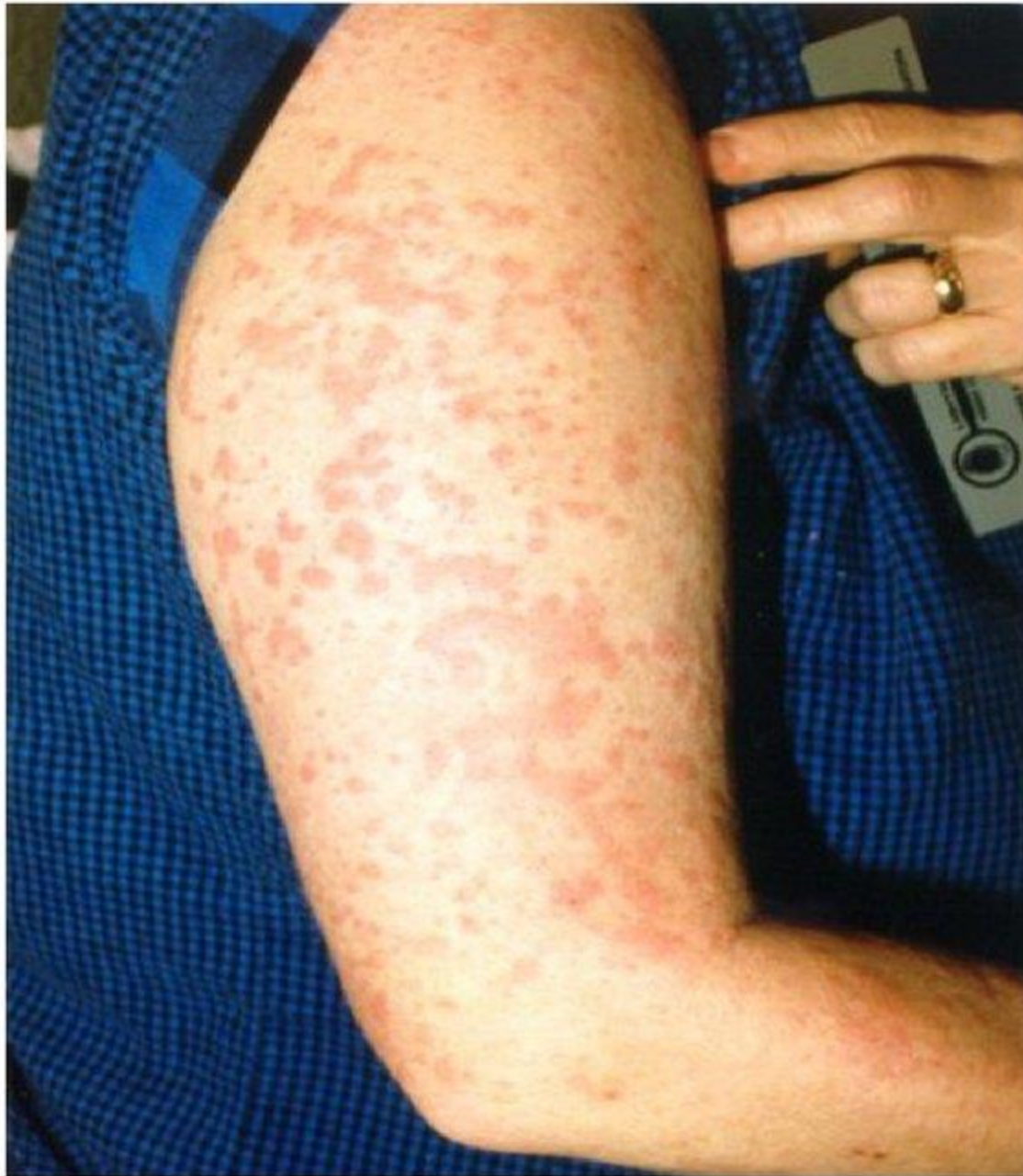Sistemik JİA'da eşlikçi deri bulguları

---

**Tipik lezyonu ateşli dönemlerde ortaya çıkan somon renginde ürtikeryal/morbiliform döküntü**

---

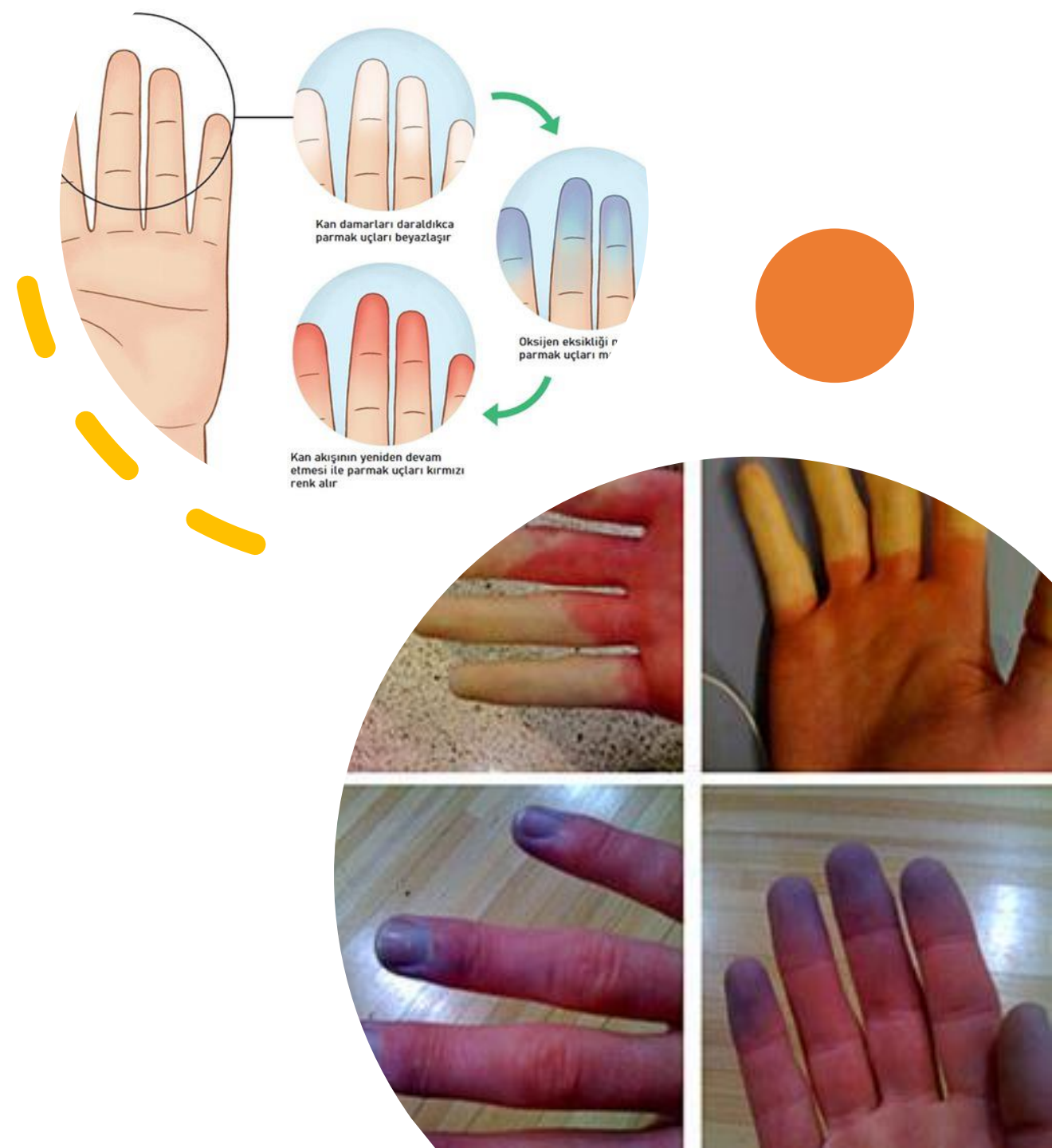Alopesi, kutanöz ağrı, akneiform erüpsiyon, portakal kabuğu görünümü (kutanöz musinozis), **lineer flagellat makuller** gibi bulgular da olabilir





# Reynaud Fenomeni

- **Solukluk, siyanoz ve eritem triadı**
- Primer/sekonder
- Sekonder formuna bađ doku hastalıkları, vasküler hastalıklar, ilaçlar, hematolojik/onkolojik hast, endokrin hast. neden olabilir
- **Bilateralse, tırnak kapilleroskopisinde deđişiklik varsa, dijital nekroz ve ülser eşlik ediyorsa sekonder reynaud lehine**



# Skleroderma (Sistemik Sklerozis)

## **1) Sınırlı kutanöz SS:**

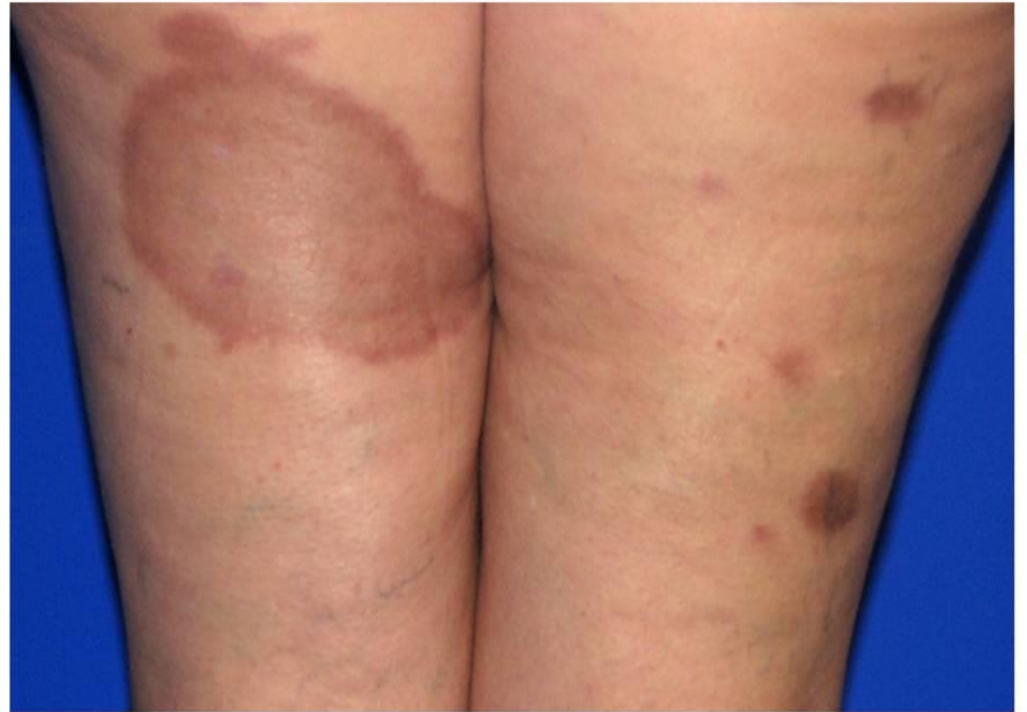
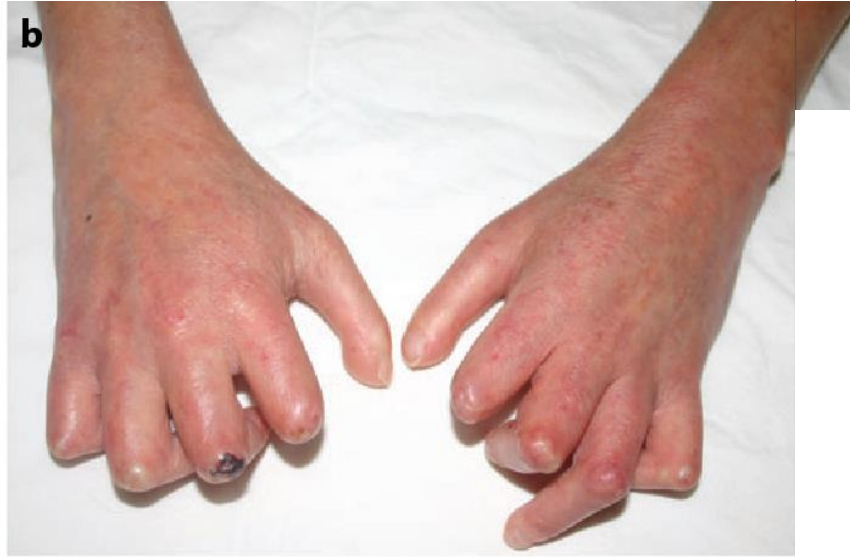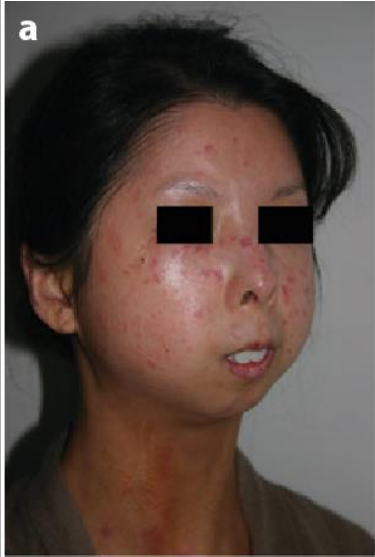Reynaud fenomeni, distal ekstremelerde sertleşme, perioral fibrozis, telenjektaziler, pulmoner HT riski, anti-sentromer Ab pozitifliği

## **2) Diffüz kutanöz SS:**

Reynaud fenomeni, ekstremite proksimalleri ve gövde tutulumu, kardiyak tutulum, pulmoner fibrosis, GİS ve renal tutulum (renal kriz), anti-Scl 70 ve anti RNA polimeraz 3 Ab pozitifliği

## **3) Lokalize skleroderma (Morfea):**

Sistemik skleroza ilerlemez

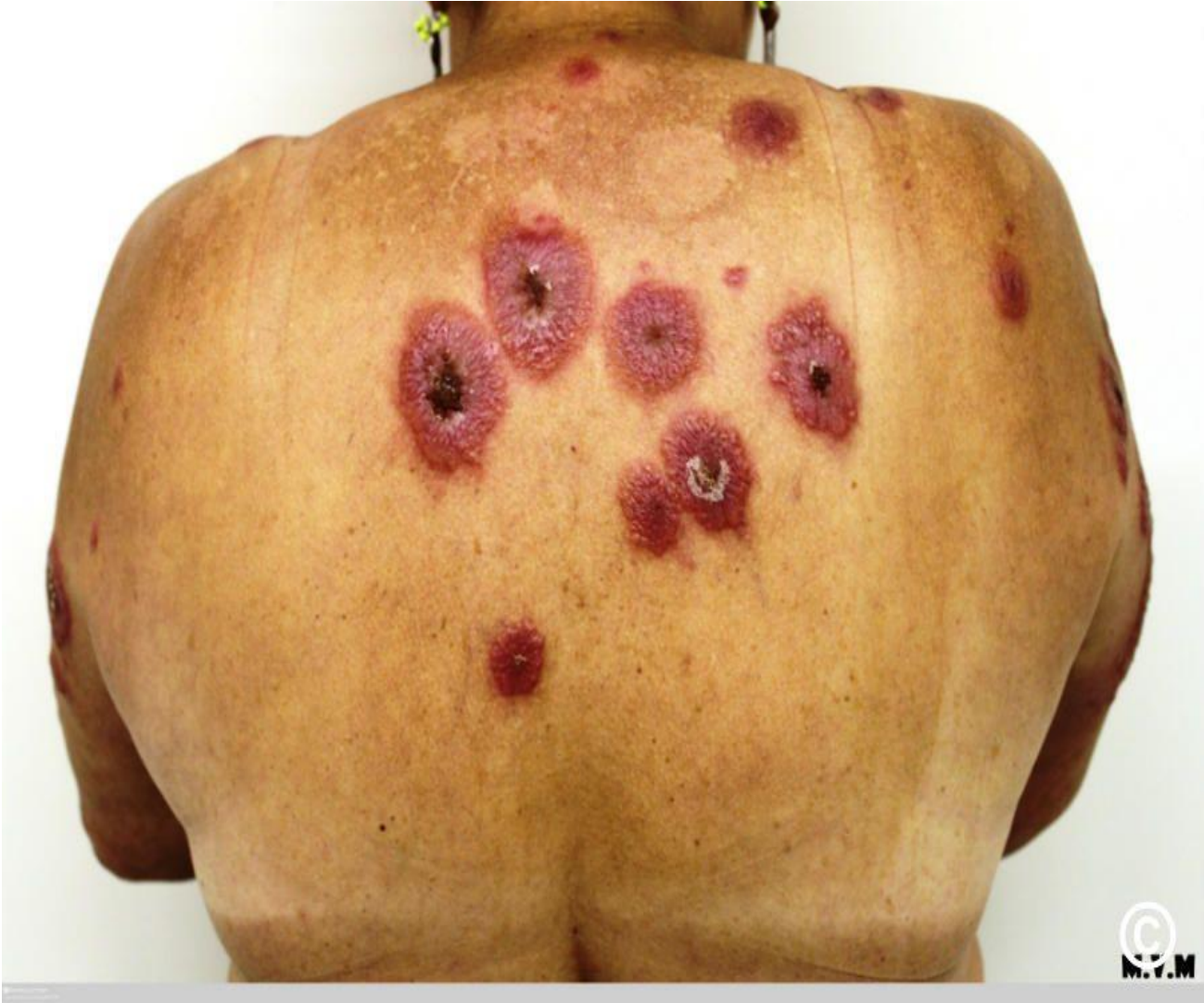
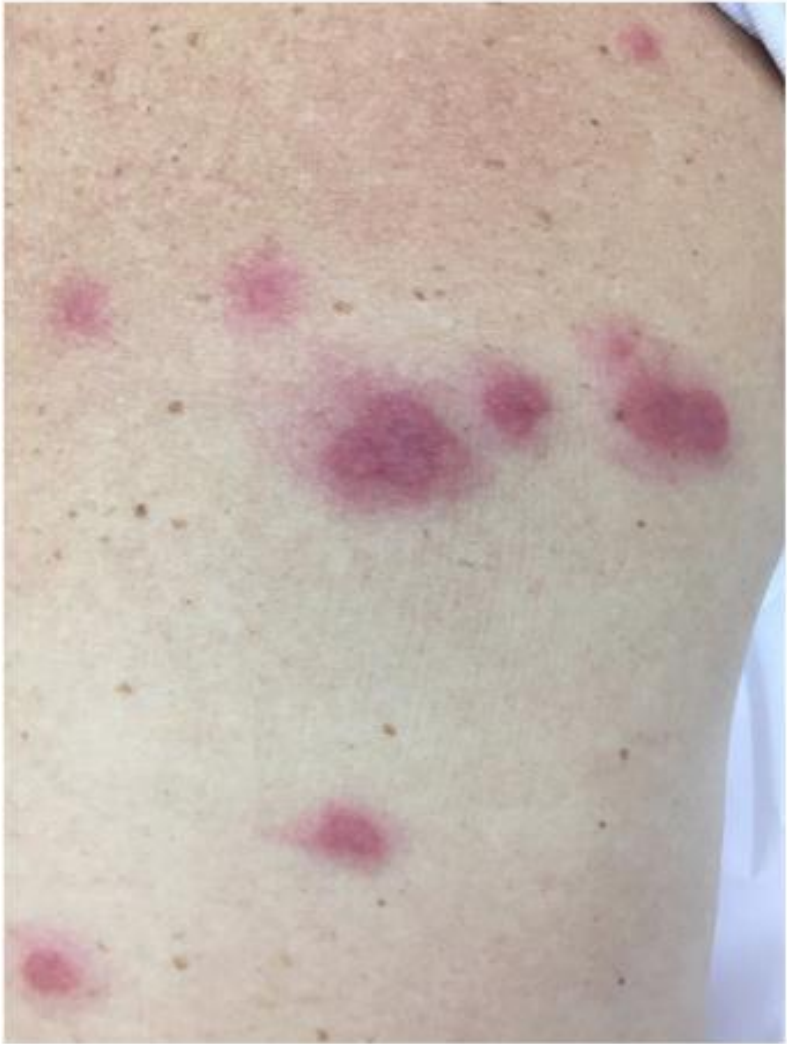
# Nötrofilik Dermatozlar



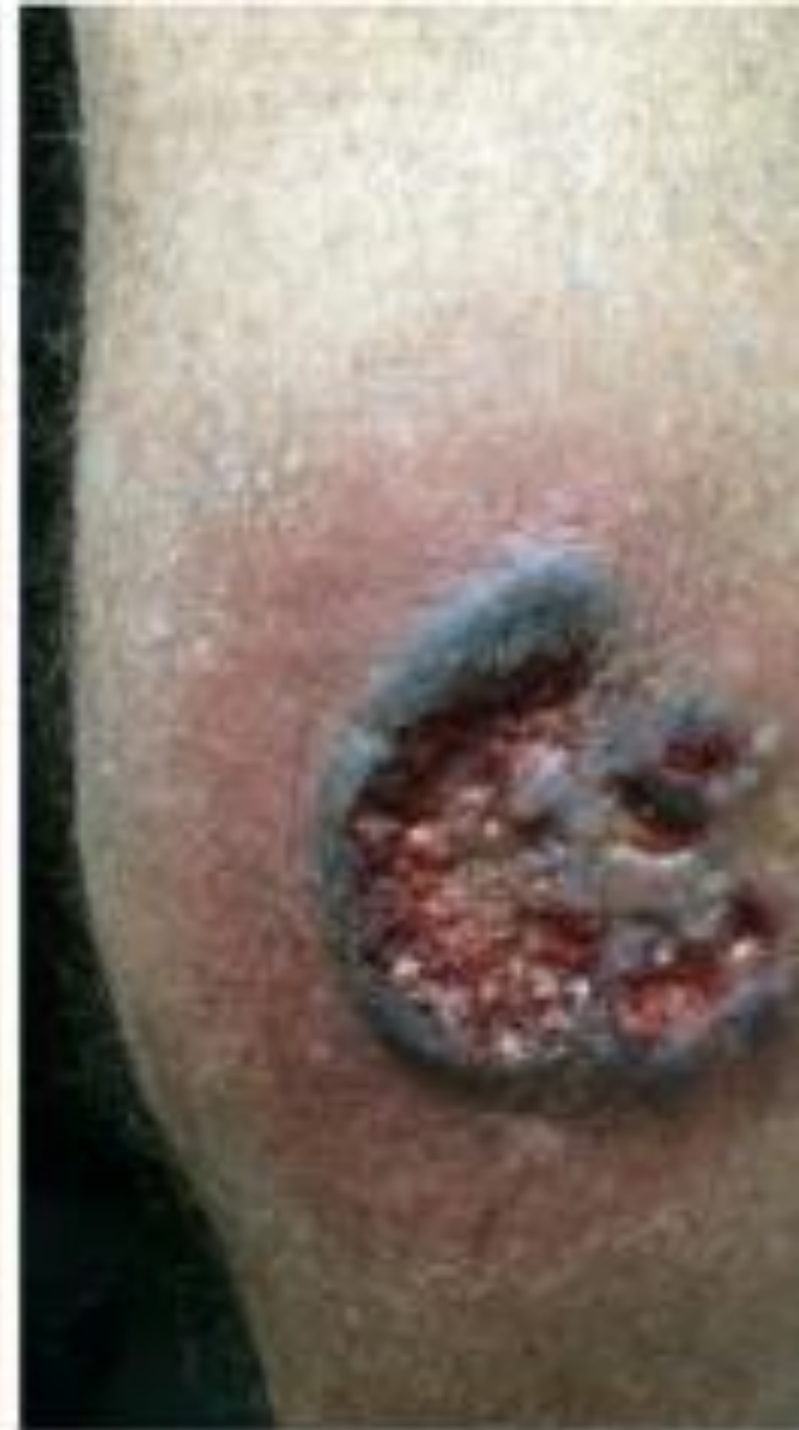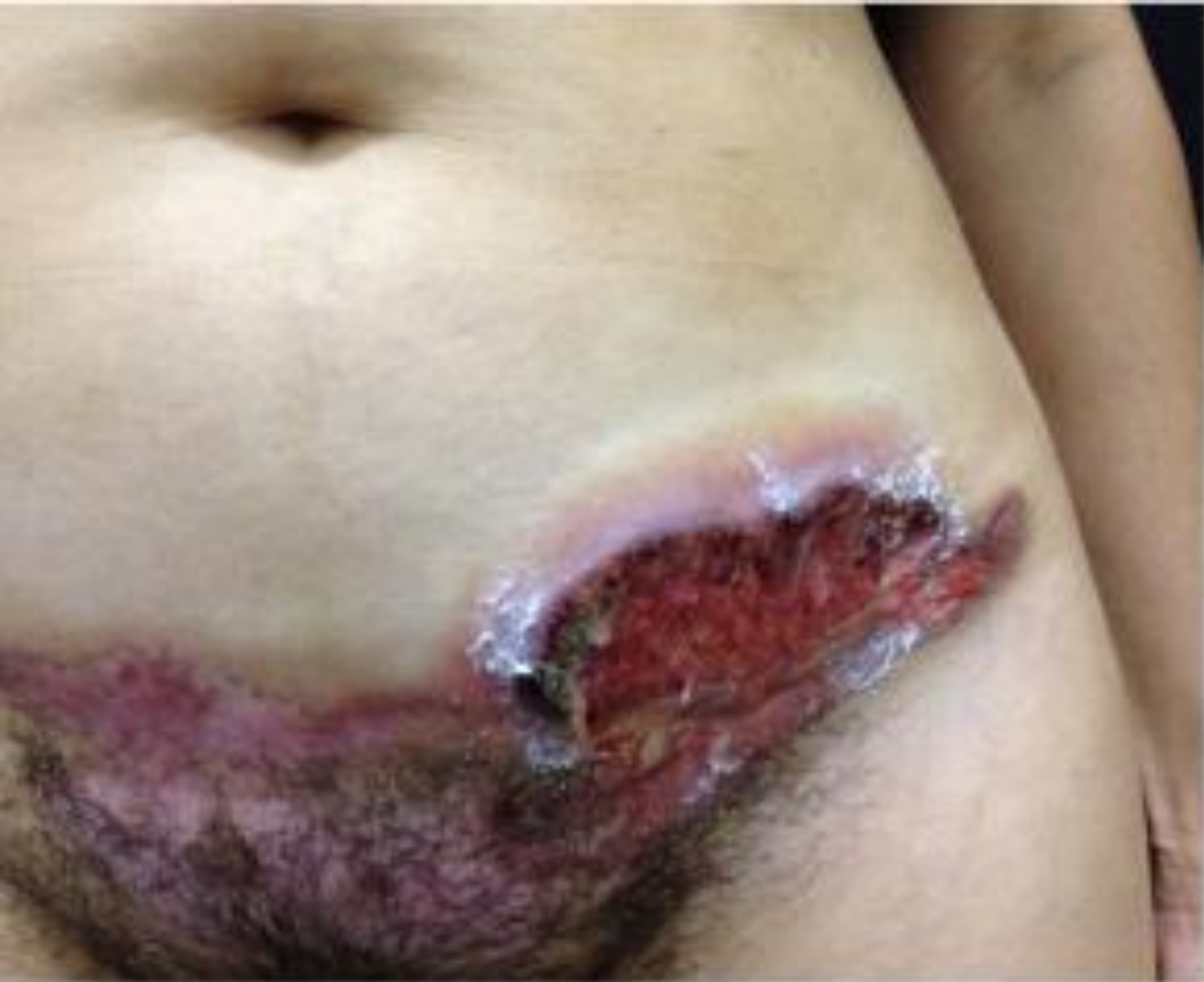# Sweet Sendromu

- **Ateş, artralji/miyalji ve lökositozla birlikte** seyredabilen rekürren eritemli lezyonlar
- Yüz, boyun, gövde ve proksimal ekstremitelerin ön planda tutulduğu eritemli infiltrate papül/plak, veziküller de eşlik edebilir
- Nadiren nodüler özellik ve ülserleşme
- **Romatolojik hastalık, malignite, ilaç, gebelik ve HIV ilişkili olabilir**
- Oral mukozada aftöz ülserasyon, yüksek ESR, steroid tedavisine direnç durumunda **paraneoplazi şüphesi artar**



# Piyoderma Gangrenosum

- Hızla ülserleşen ağrılı lezyonlar ile karakterize nadir nötrofilik dermatoz
- Keskin ülser sınırı ve viyolase renk
- Regrese olurken atrofik skar ve kribriform patern
- Koebner fenomeni
- **Hematolojik, Gi (İBH), romatolojik ve endokrin birçok hastalık ile ilişkili olabilir**
- **Oral mukozada yoğun erozyon ve vejetasyon ile seyreden tipi: Piyostomatitis vejetans**



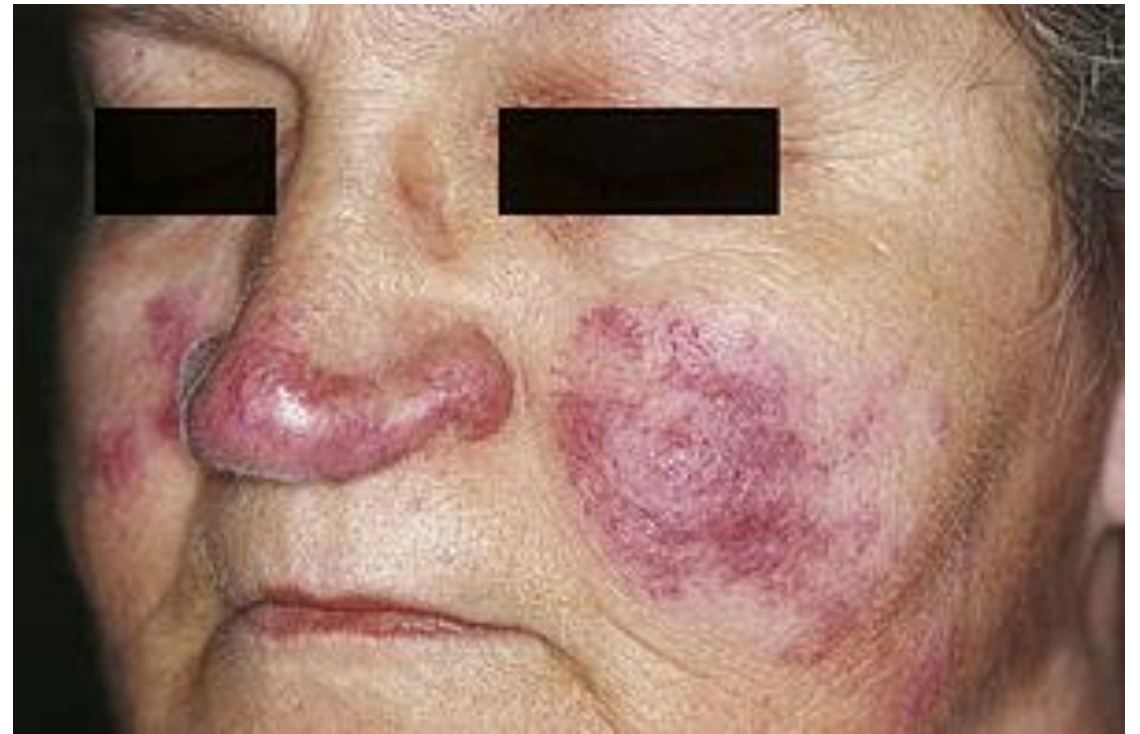
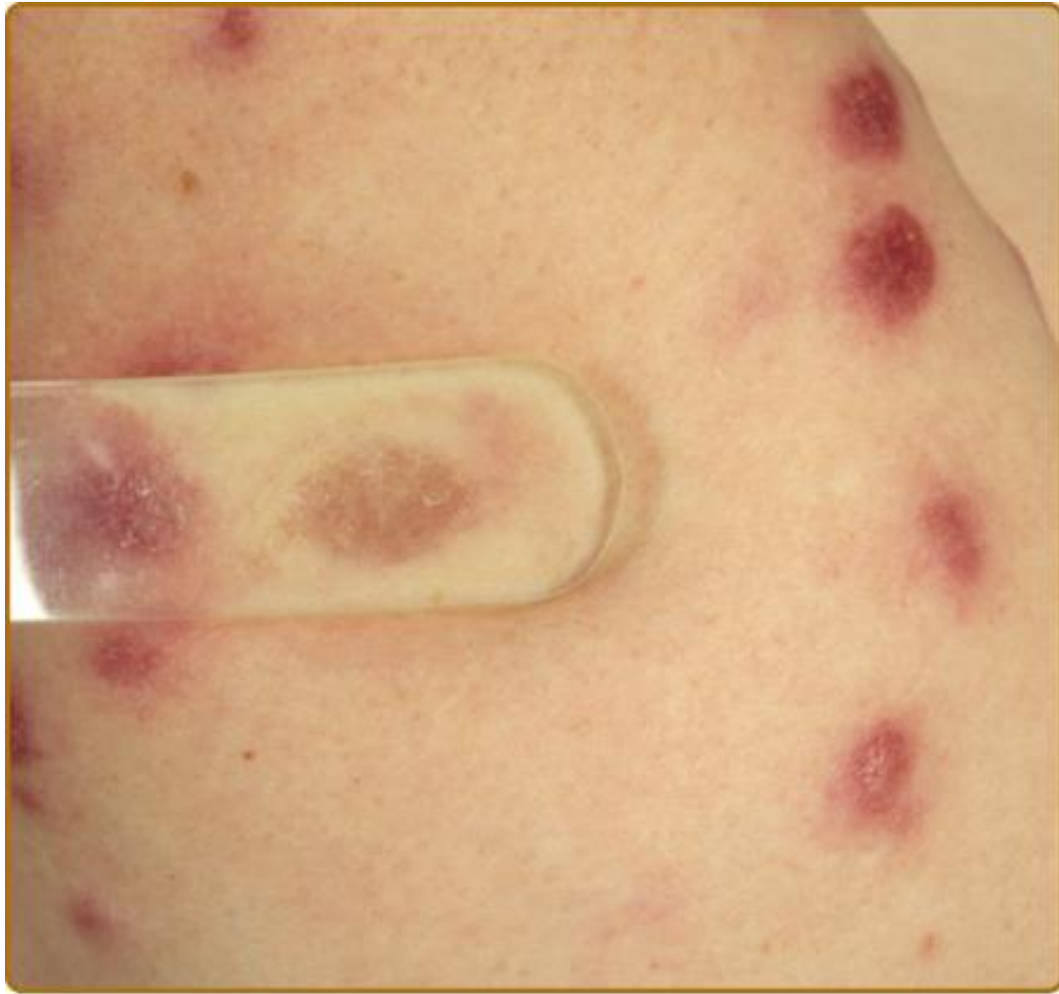

# Purpura ve Vaskülit

# Granülomatöz Hastalıklar

# Sarkoidoz

- **Büyük taklitçi**
- **Deri, akciğer ve göz tutulumu**
- Sıklıkla **baş-boyun** bölgesine lokalize **nonkazeifiye granülomlar**
- Tipik lezyon **lupus pernio**
- Burun ve çenede yerleşen diaskopide elma jölesi görünümü veren eritemli papül
- Lezyonlar yaygınsa sistemik tutulum ihtimali yüksek



Source: Goldsmith LA, Katz SI, Gilchrest BA, Paller AS, Leffell DJ, Wolff K: *Fitzpatrick's Dermatology in General Medicine, 8th Edition*: [www.accessmedicine.com](http://www.accessmedicine.com)

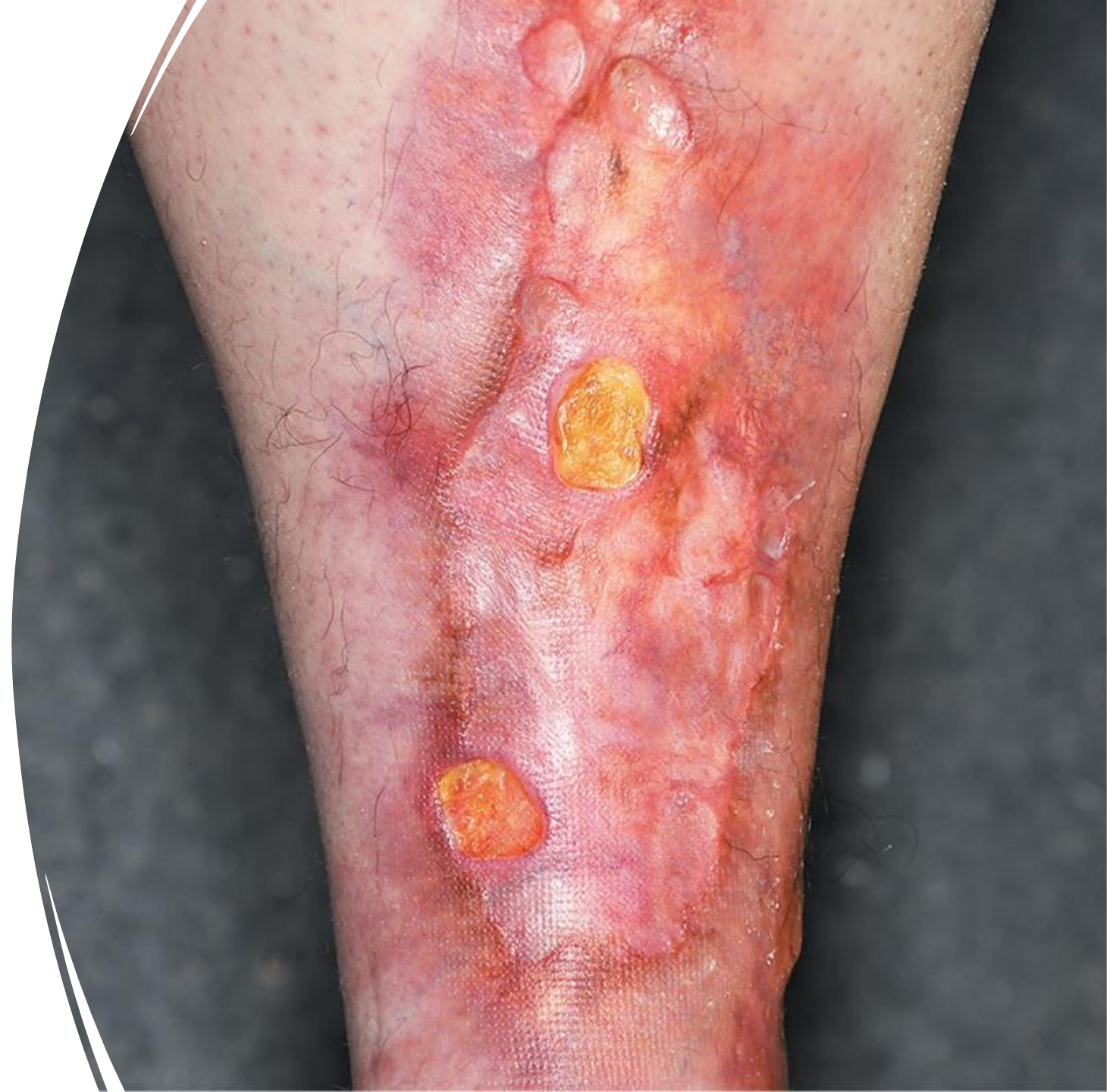Copyright © The McGraw-Hill Companies, Inc. All rights reserved.



# Nekrobiyozis Lipoidika

---

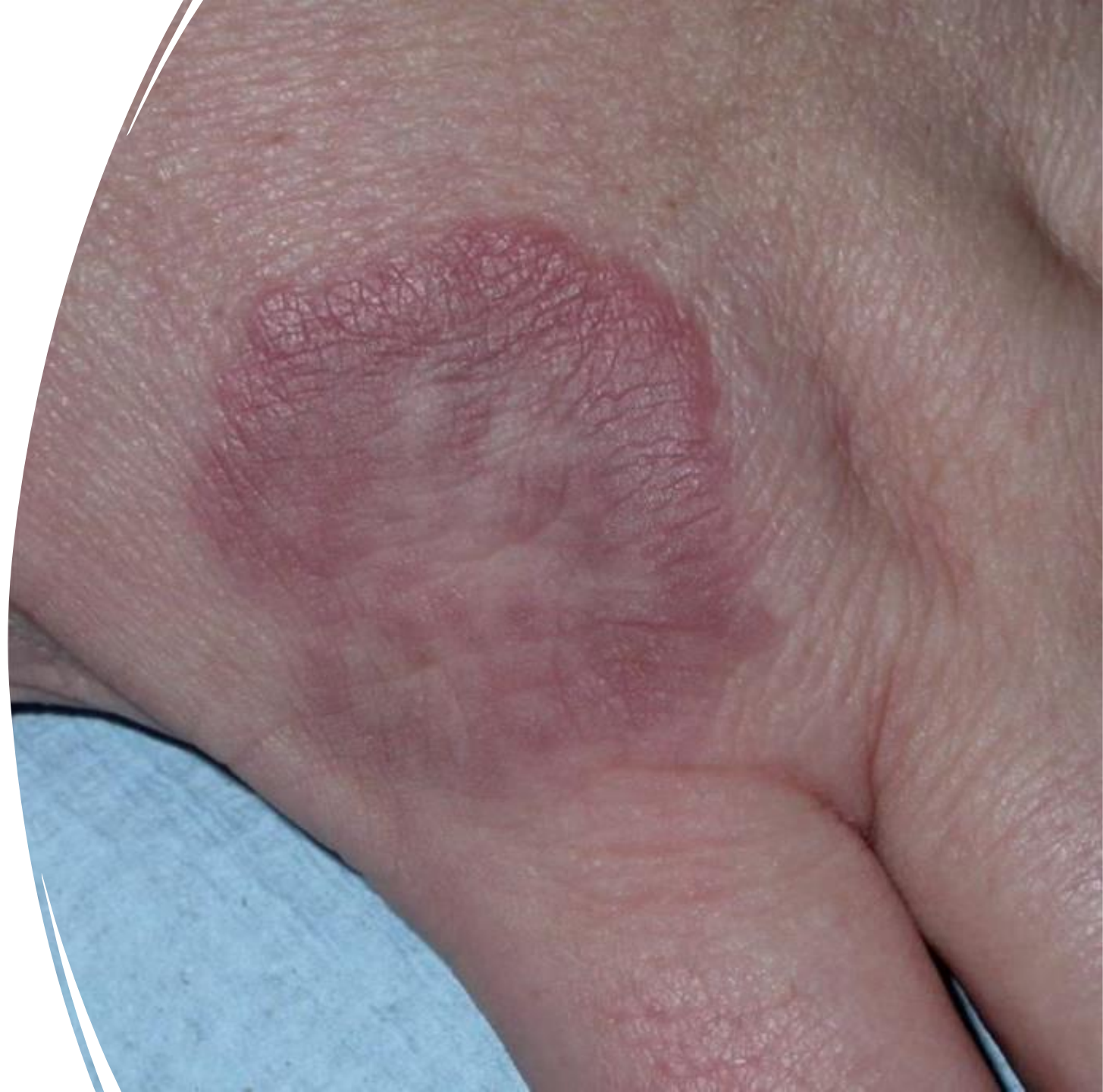- **DM, HT, obezite ile ilişkili** olabilen kronik inflamatuvar granüloamatöz hast
- Periferi viyolase ve sert, ortası atrofik ve parlak beyaz görünümlü ovoid plaklar
- Üzerinde telenjektazi varlığı tipik
- Sıklıkla **tibia ön yüz**
- Minimal travma ile ülserasyon



# Granuloma Annulare

---

- **DM, tiroid hast, dislipidemi, HIV ve malignite ile ilişkili** olabilen non enfeksiyöz granümatöz hastalık
- Sıklıkla ekstremitelerde ekstansörlerinde anüler plak oluşturan viyolase papüller
- Perforan tipinde ülserleşme görülebilir
- Genellikle asemptomatik



# Metabolik Hastalıklar

# Diabetes Mellitus (DM)

**1) Nekrobiyozis lipoidika**

**2) Buschke sklerödemi:**

- Boyun ve sırt bölgesinde dermiste kollajen ve aminoglikan artışına bağlı kalınlaşma

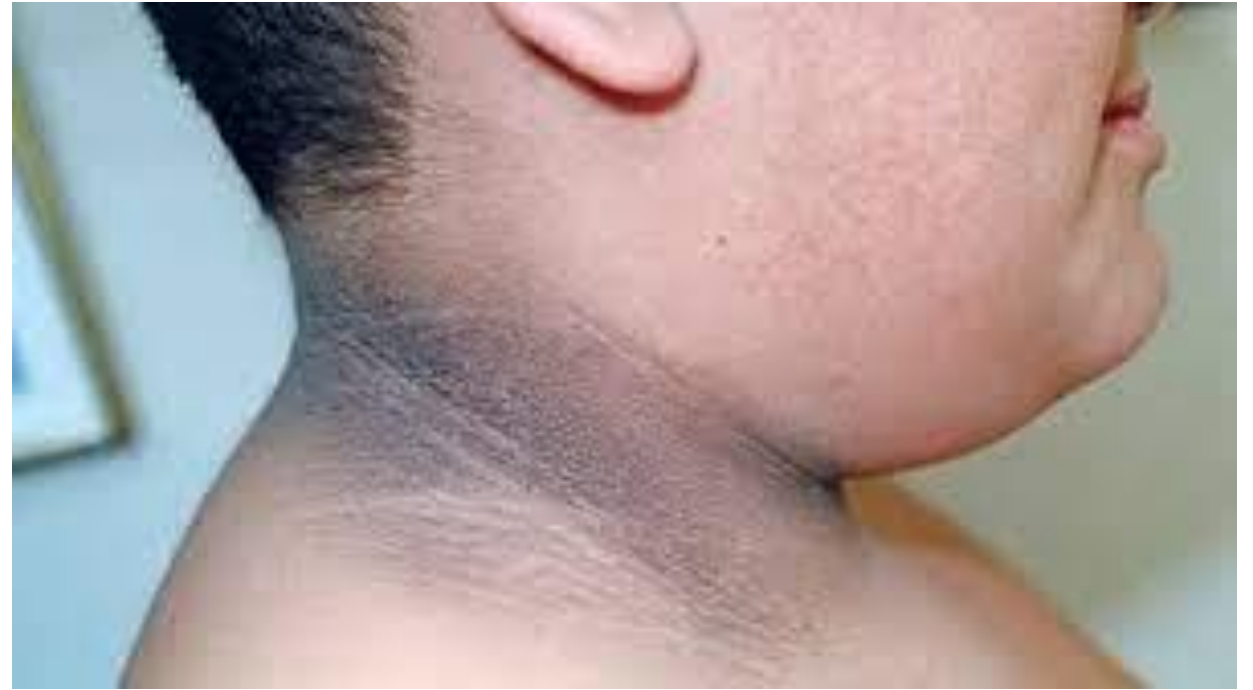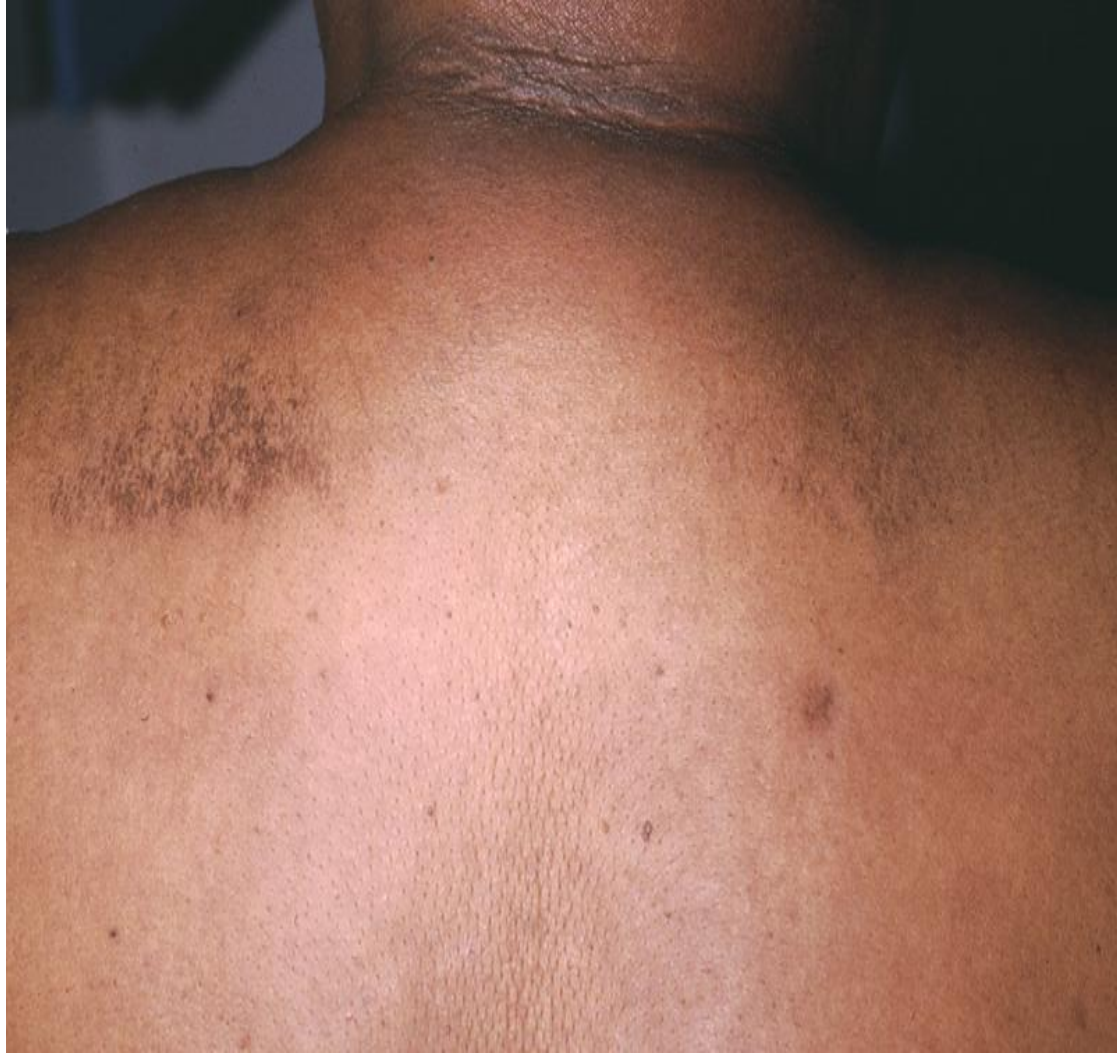**3) Diyabetik bül:**

- Sıklıkla alt ekstremitelere yerleşen, gergin büller

**4) Granuloma annulare**

**5) Akantozis Nigrikans**





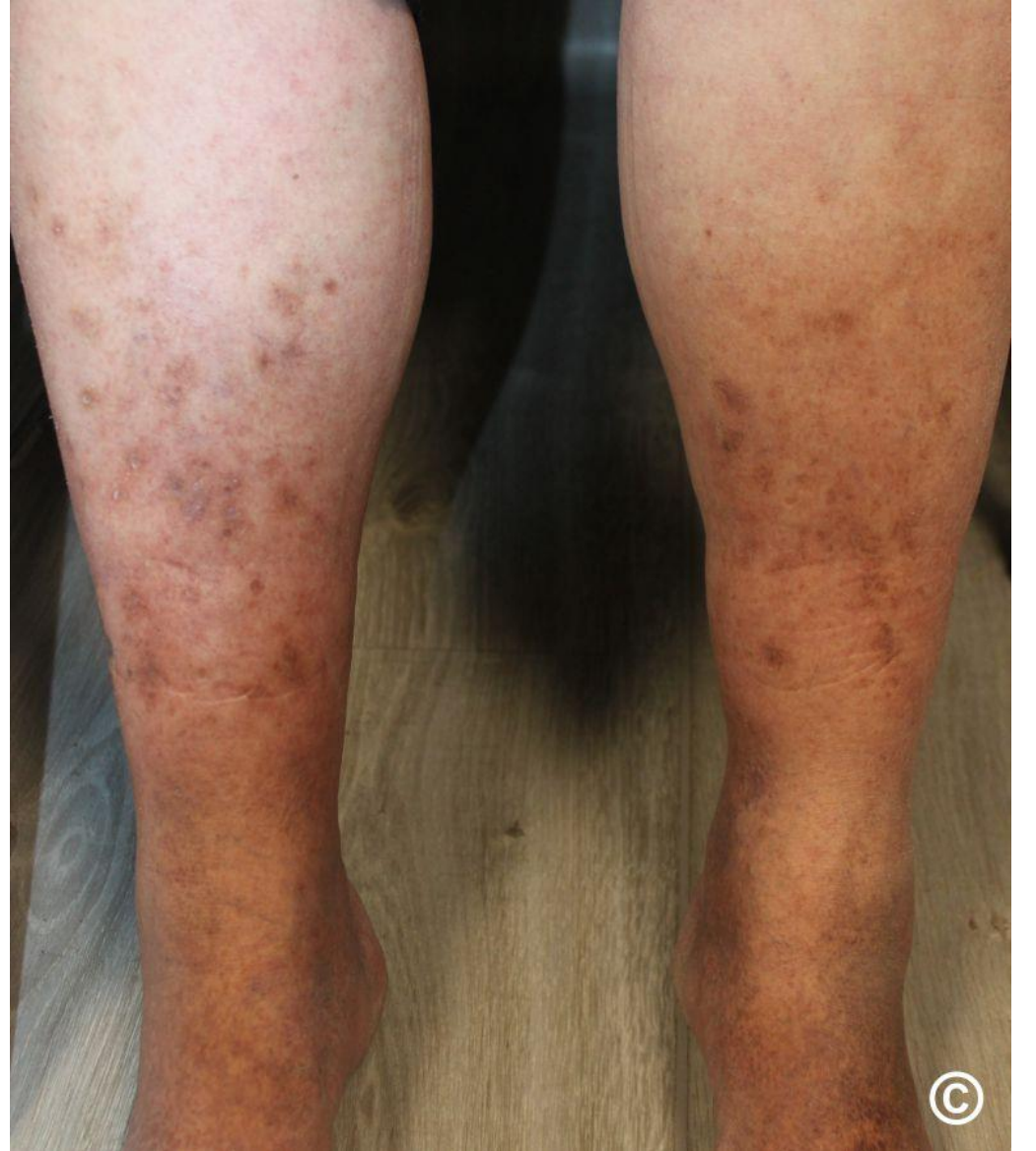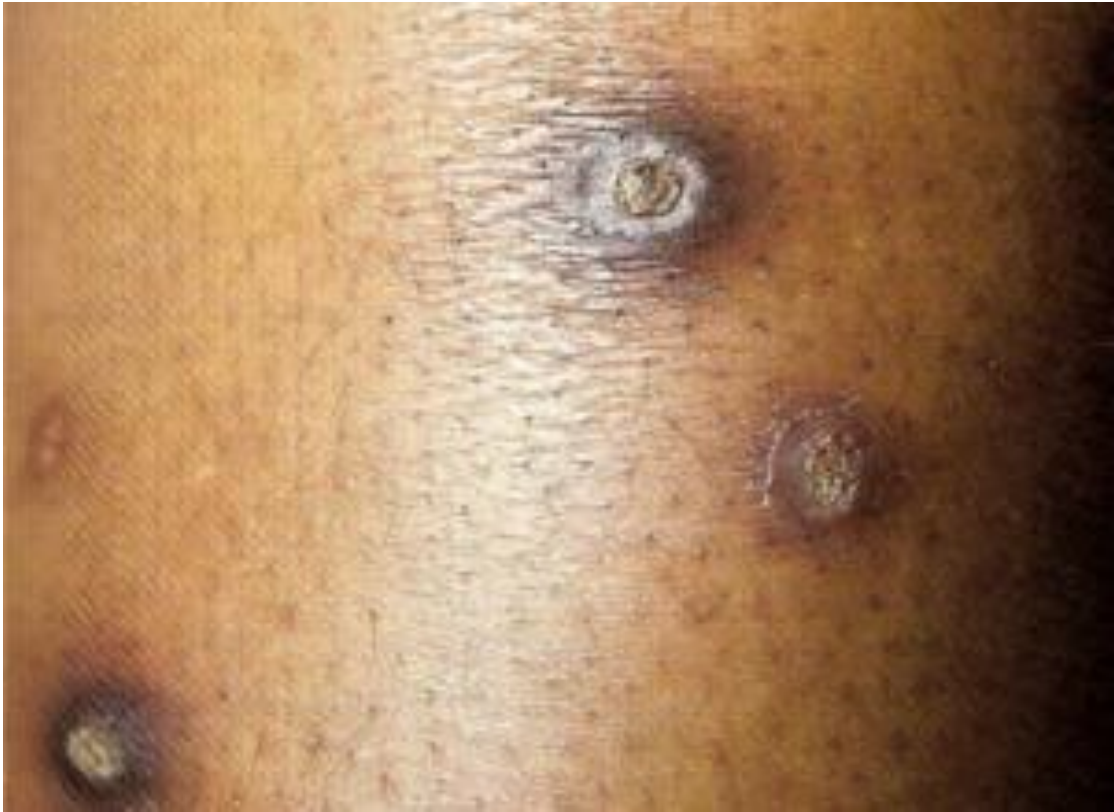# Diabetes Mellitus (DM)

## 6) Reaktif perforan kollajenoz:

- Kaşıntılı umblike papüller

## 7) Diyabetik anjiopati ve nöropati ilişkili bulgular

- Diyabetik ayak
- Diyabetik el sendromu (fleksiyon kontraktürü, karpal tünel)
- **Diyabetik dermopati:**
- Sıklıkla alt ekstremitelerde yerleşen eritemli makul ve papüller, kahverengi skarlarla sonuçlanır
- Nefropati, retinopati ve nöropati insidansını artırır



# Kardiyovasküler Hastalıklar

# Kardiyovasküler hastalıklar

## 1) Çomak parmak:

- Kalp hastalığı veya akciğer hastalığı

## 2) Siyanoz:

- Özellikle konjenital kalp hastalıklarında

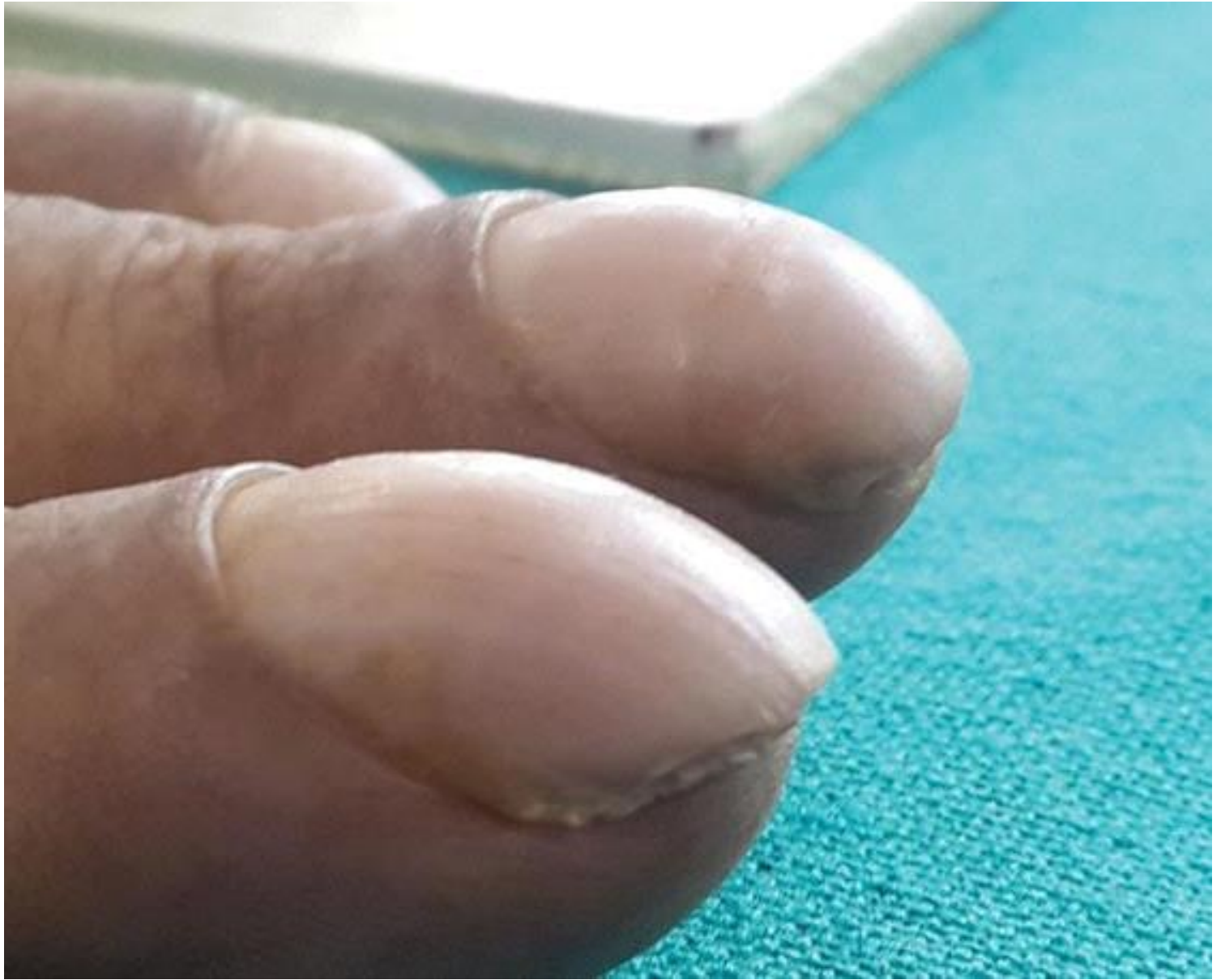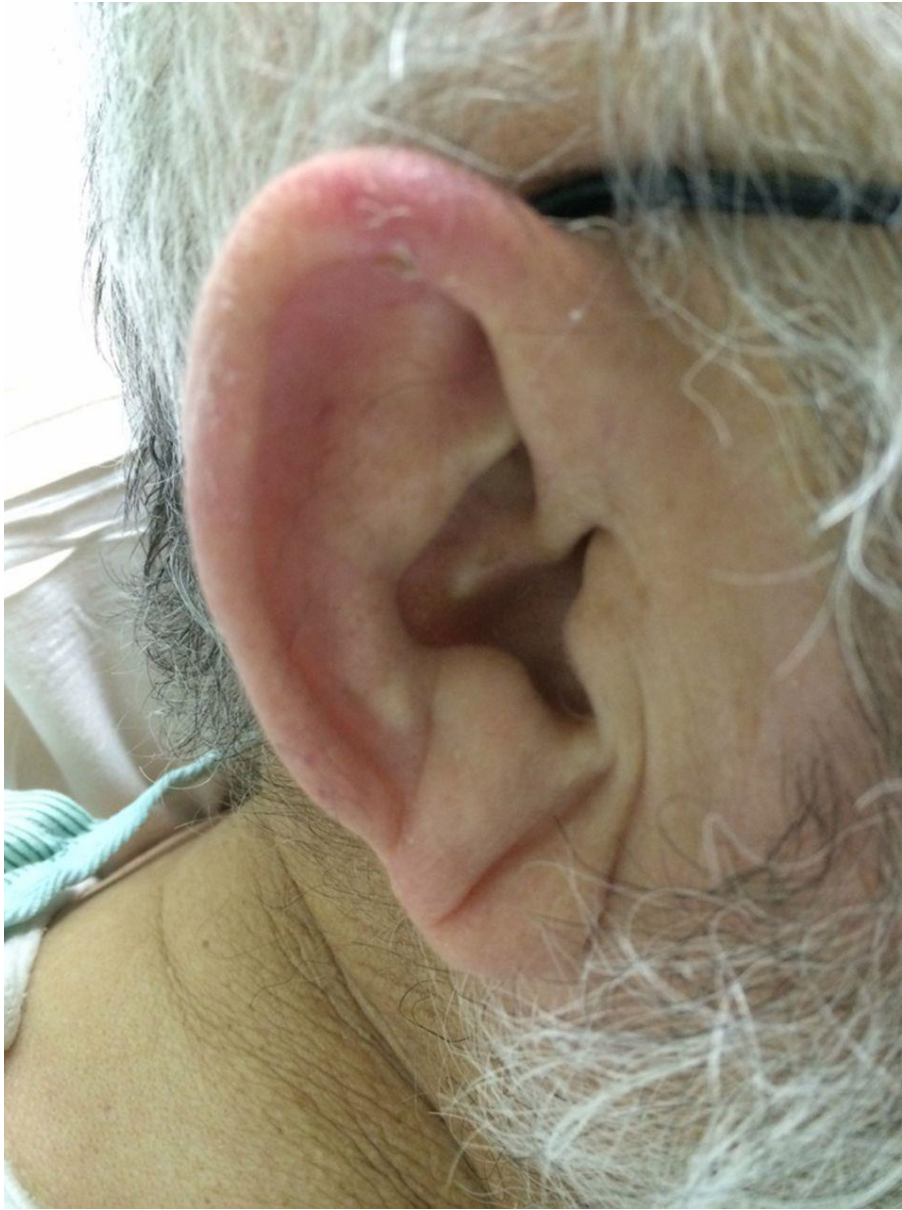## 3) Frank işareti:

- **Tragustan kulak memesine doğru uzanan çizgilenme** ateroskleroza işaret edebilir

## 4) Staz dermatiti:

- Kalp yetmezliği ya da venöz yetmezliğe işaret eder





# Renal Hastalıklar

# Renal hastalıklar

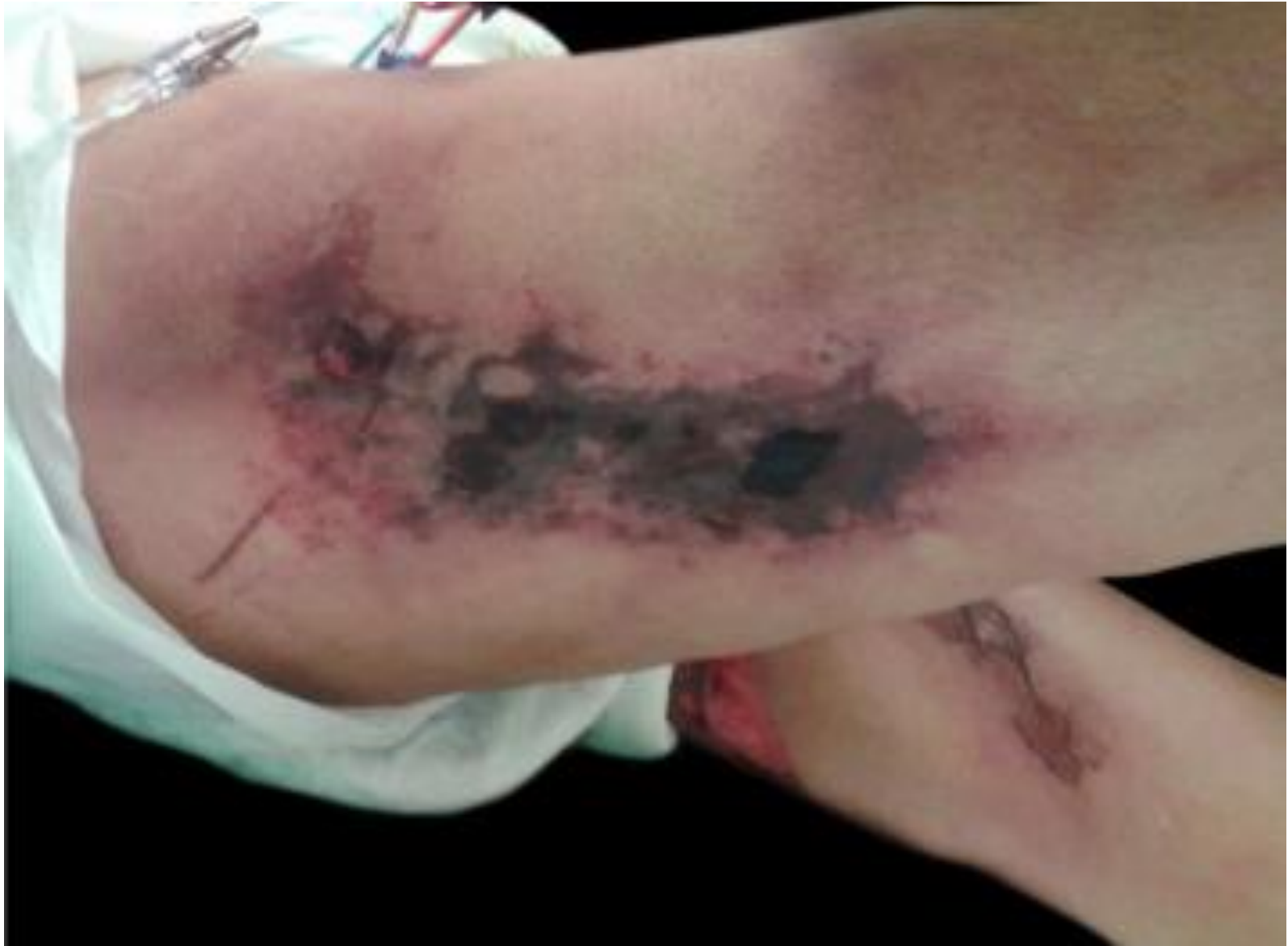## 1) Kalsinozis kutis:

- KBY'li hastalarda artmış kalsiyum/fosfor oranına bağlı

## 2) Kalsiflaksi:

- KBY'li hemodiyaliz hastalarında artmış kalsiyumun arteriollerin media tabakasında birikerek ülser ve nekroza sebep olmasıdır. **Sepsise** neden olarak oldukça **mortal** seyredebilir. Sıklıkla adipoz dokudan zengin **gluteal bölge, abdomen ve uyluklarda** görülür

## 3) Kazanılmış perforan dermatoz

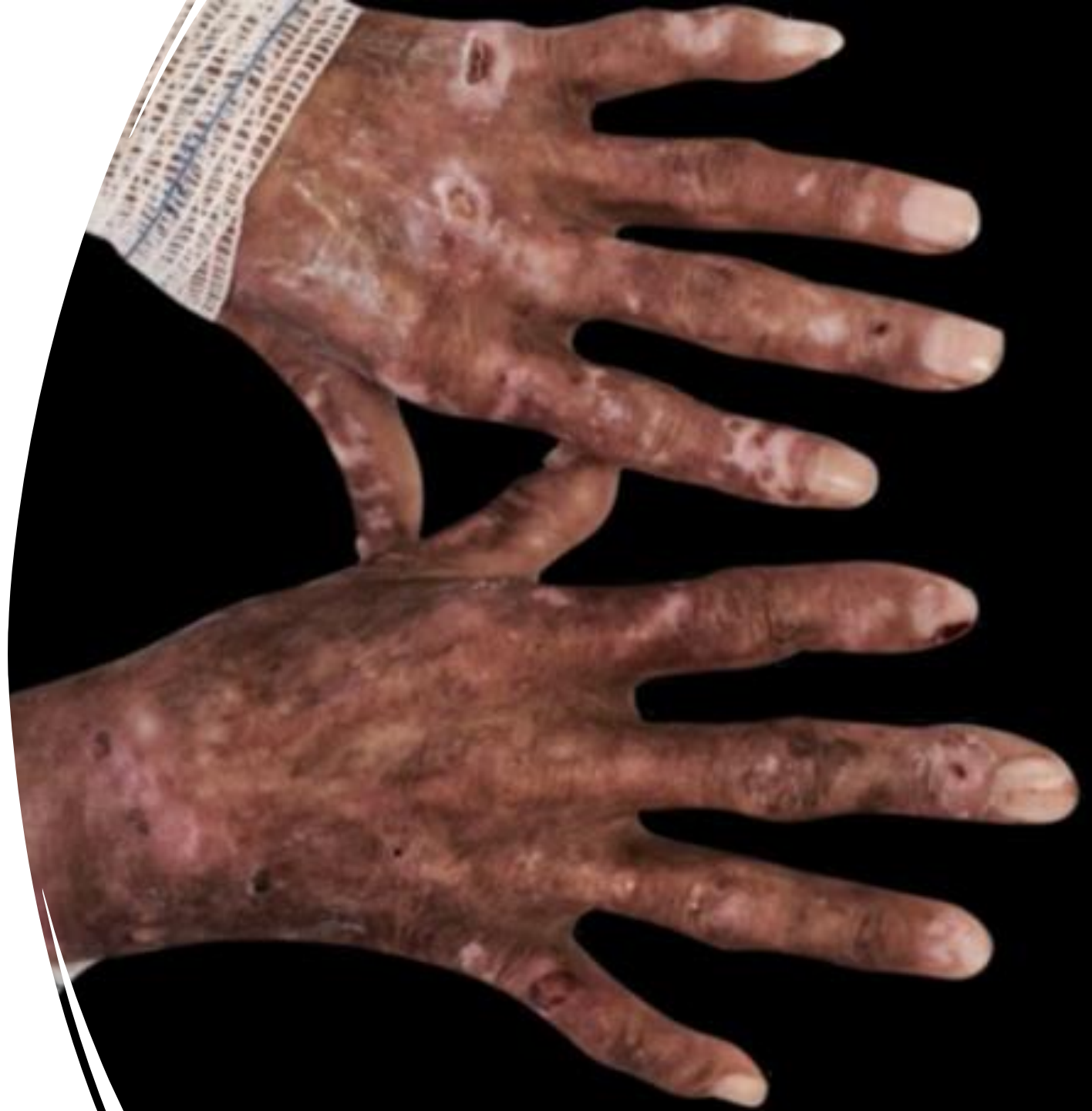

# Renal hastalıklar

---

## 4) Porfiria kutane tarda:

- **Hemodiyaliz hastalarında** üroporfirinlerin yetersiz ekskresyonuna bağlı oluşur, deride biriken üroporfirinler fotosensitiviteye neden olur





# Renal hastalıklar

---

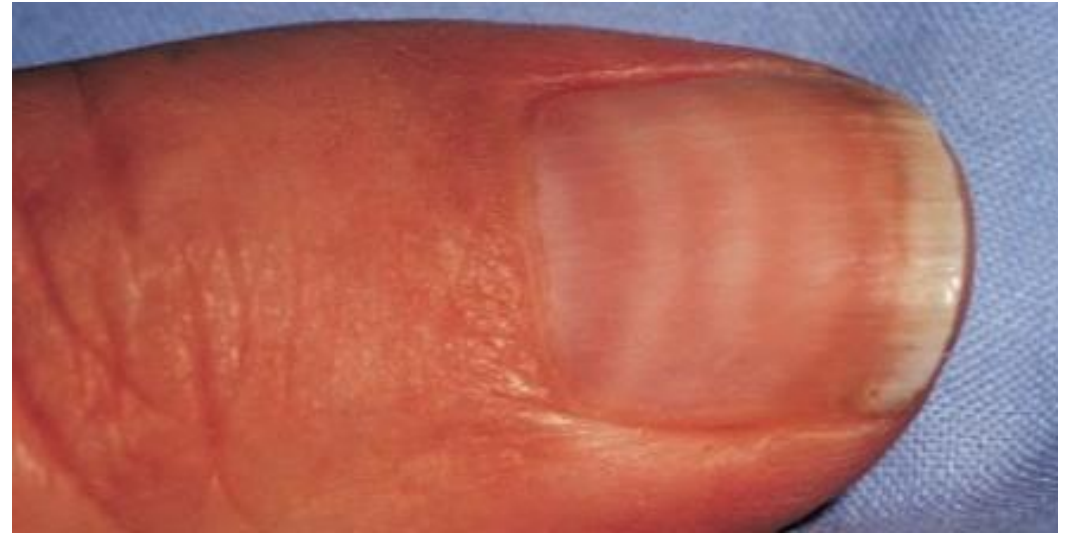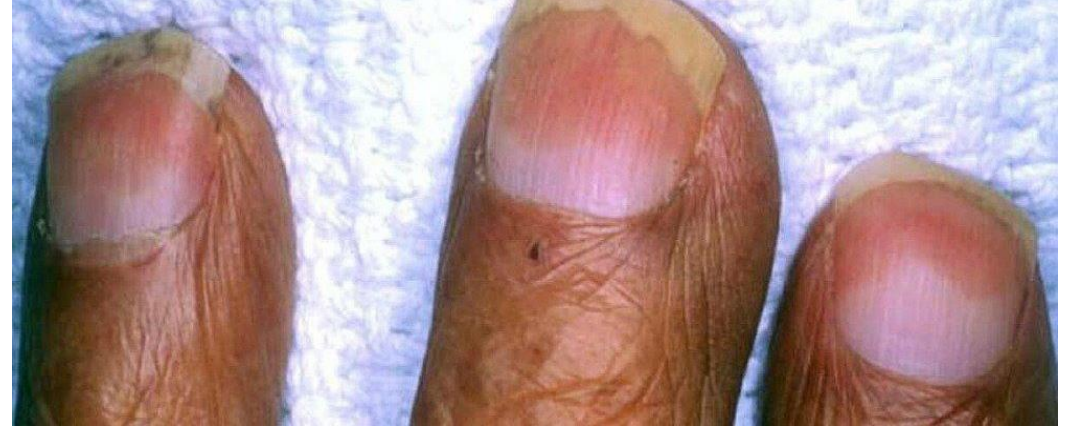## 5) Yarı yarıya tırnak:

- Diyaliz hastalarında azotemiye baęlı, transplantasyon ile geriler

## 6) Muehrecke bandı:

- Nefrotik sendromda hipoalbüminemiye baęlı görülen transvers beyaz çizgilenme

## 7) Üremik pruritus

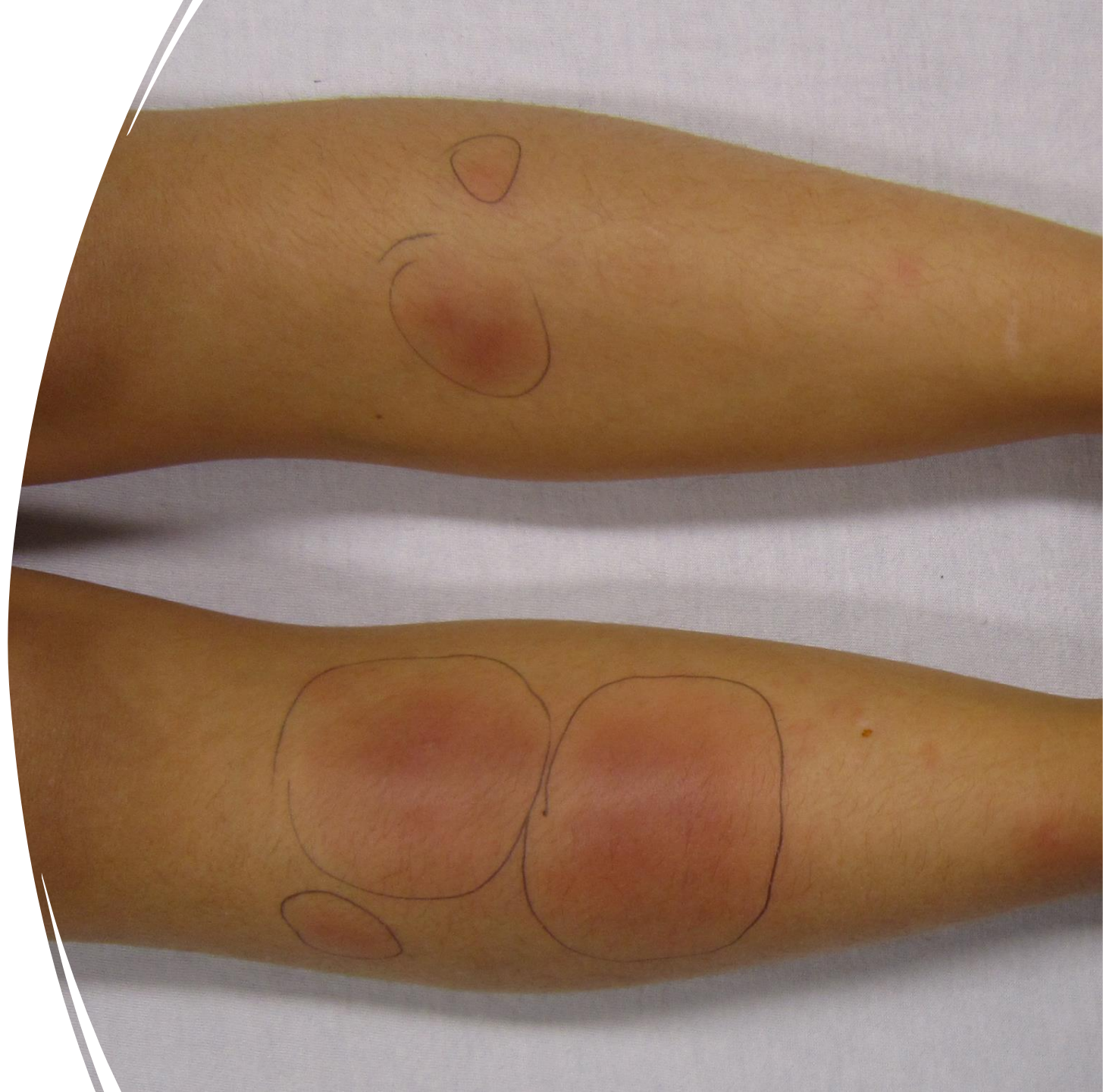

# Gastrointestinal Sistem Hastalıkları

# İnflamatuvar Bağırsak Hastalıkları (İBH)

---

- 1) Oral ülserler
- 2) Piyoderma gangrenosum
- 3) Eritema nodosum
- 4) Sweet sendromu



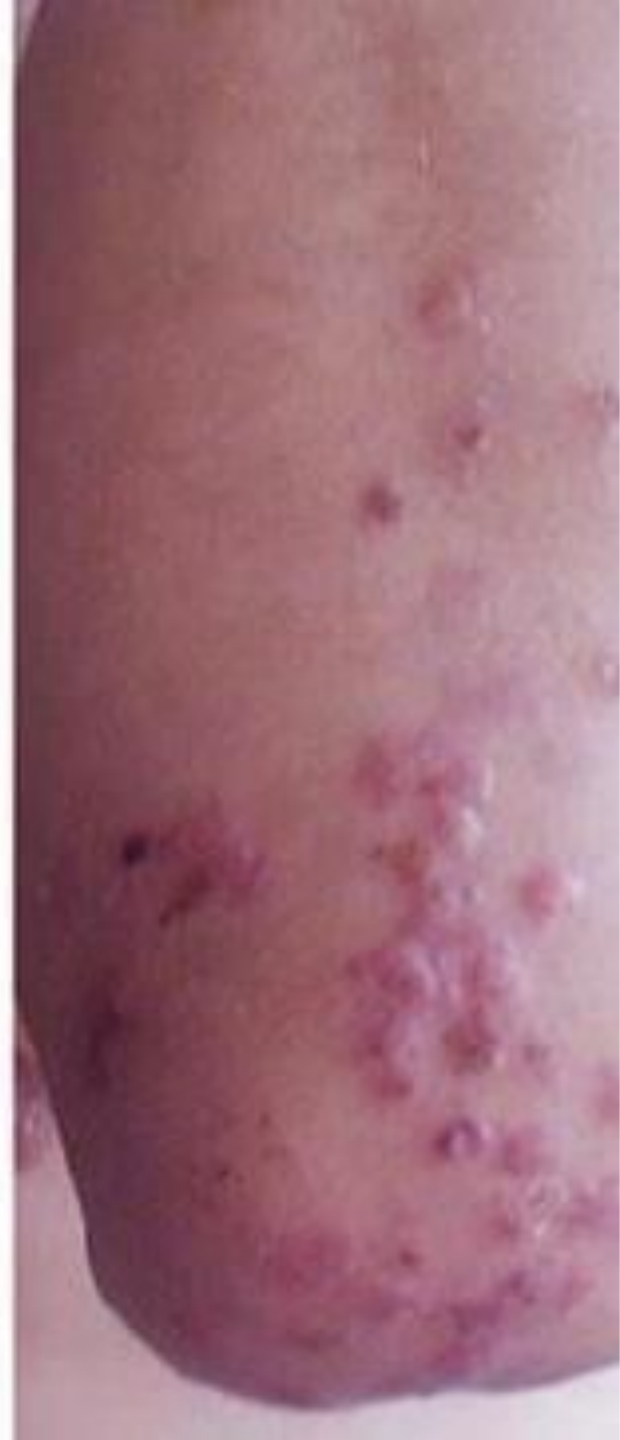
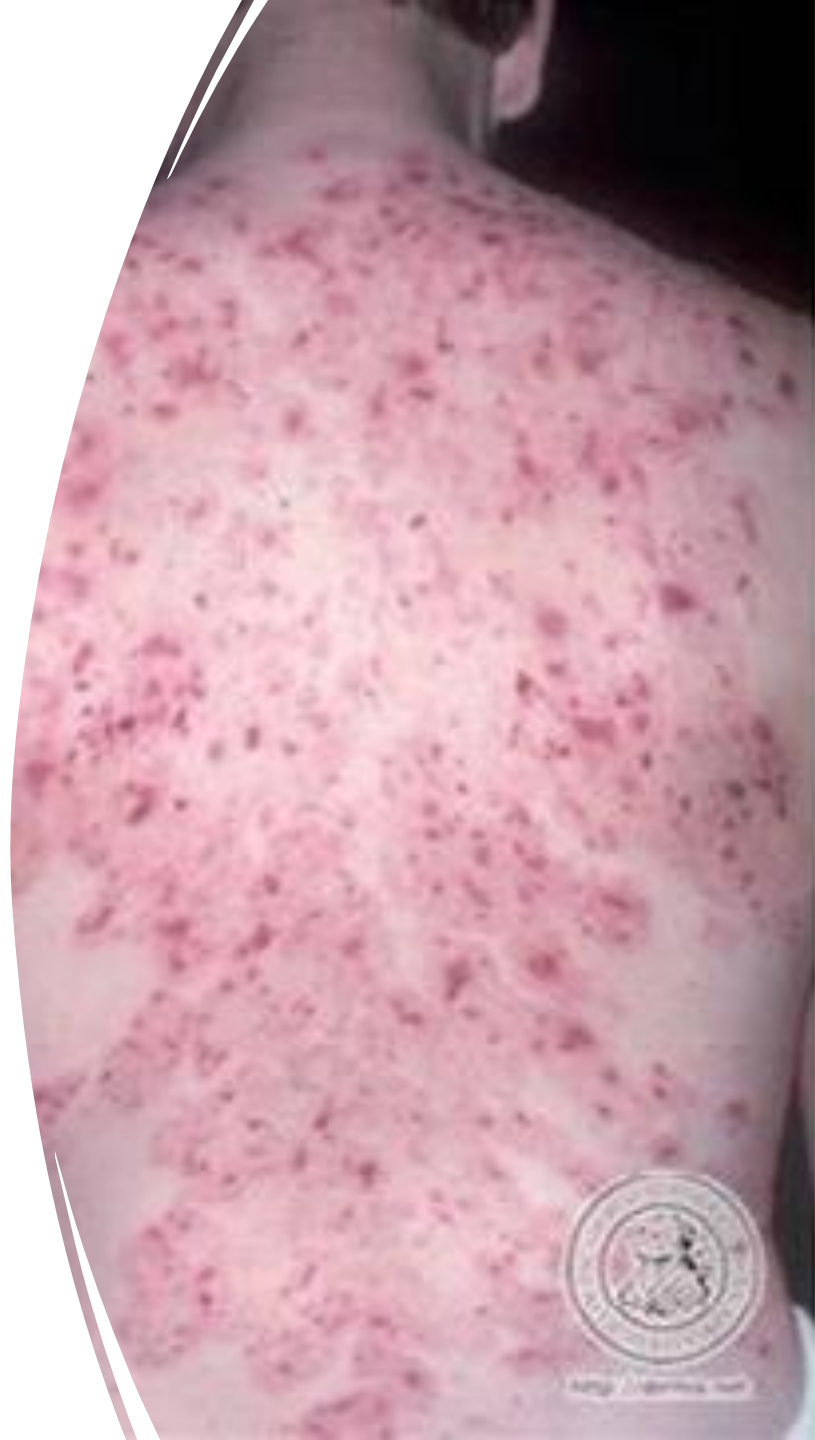
# Çölyak hastalığı

---

## **Dermatitis herpetiformis:**

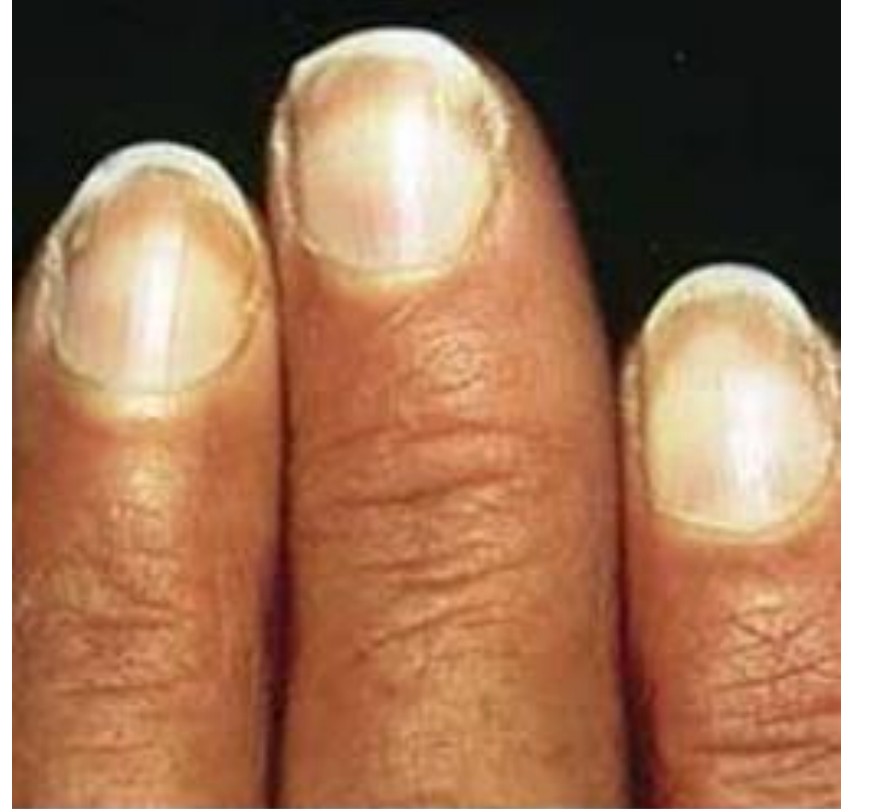- IgA komplekslerinin birikimiyle karakterize dirsekler, dizler ve glutealde pruritik papül ve veziküller



# Siroz

---

- 1) Palmar eritem
- 2) Spider anjiom
- 3) Flushing
- 4) Kollateral sirkülasyon (medusa)
- 5) Sarılık
- 6) Vücut kıllarında incelme
- 7) Pruritus
- 8) Tırnak değişiklikleri (Muehrecke bandı, Terry tırnak)





# Onkolojik Hastalıklar

# Onkolojik Hastalıklar

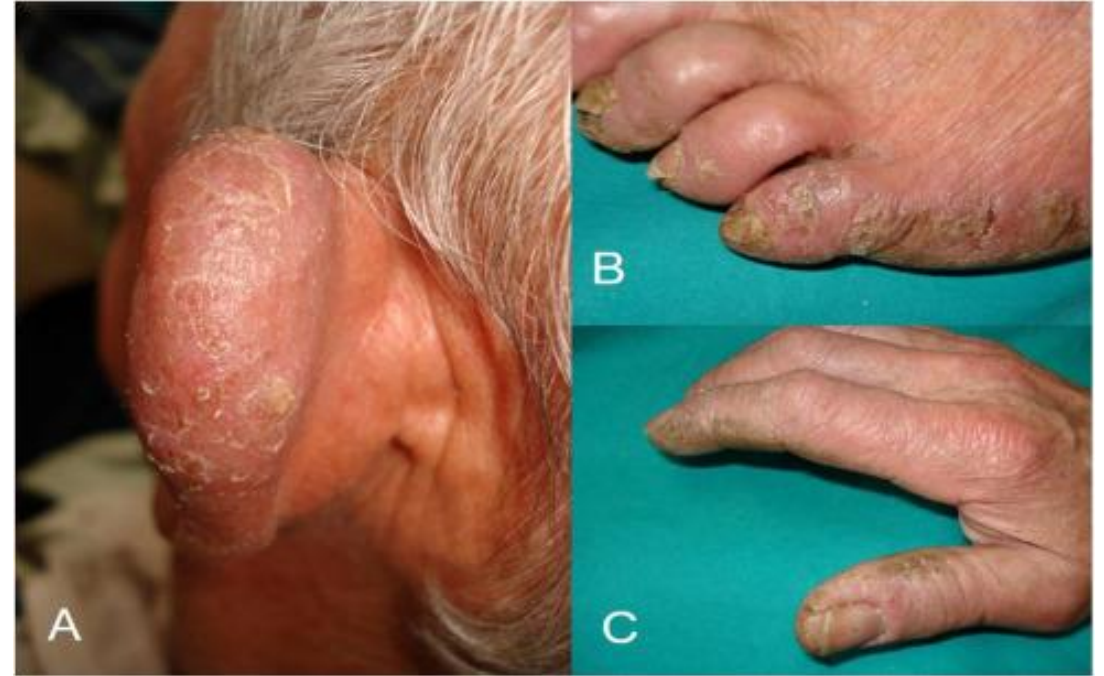## Paraneoplastik dermatozlar

- Malign akantozis nigrikans
- Bazex sendromu
- Paraneoplastik pemfigus
- Akkiz epidermolizis bülloza
- Dermatomiyozit
- Erüptif seboreik keratoz (Leser-Trelat)
- Eritema giratum repens
- Akkiz iktiyoz
- Generalize pruritus
- Akkiz hipertrikozis lanuginosa
- Sweet ve piyoderma gangrenosum
- Nekrobiyotik ksantogranulom

# Onkolojik Hastalıklar

## Bazex Sendromu (Akrokeratozis Paraneoplastika) :

Sıklıkla üst GIS ve üst solunum yollarını tutan skuamöz hücreli karsinomlar ile ilişkili **akral bölgelerde eritemli skuamli plaklar** ile seyreden paraneoplastik dermatoz



# Onkolojik Hastalıklar

---

## **Akkiz Hipertrikozis Lanuginoza:**

Tümörden salınan çeşitli büyüme faktörlerinin etkisiyle en sık yüzde ve diğer vücut alanlarında lanugo tipi kılların artışıyla karakterize bir paraneoplastik dermatoz





